ÜBER DEN AUSTRITT

DES

N. HYPOGLOSSUS UND N. CERVICALIS PRIMUS

AUS DEM CENTRALORGAN

BEIM MENSCHEN UND IN DER REIHE DER SÄUGETIERE

UNTER

BESONDERER BERÜCKSICHTIGUNG DER DORSALEN WURZELN.

INAUGURAL-DISSERTATION

ZUR ERLANGUNG DER DOKTORWÜRDE

IN DER

MEDIZIN, CHIRURGIE UND GEBURTSHILFE

UNTER DEM PRÄSIDIUM VON

DR. **A. FRORIEP**

O. Ö. PROFESSOR DER ANATOMIE UND VORSTAND DER ANATOM. ANSTALT

DER MEDIZINISCHEN FAKULTÄT ZU TÜBINGEN

VORGELEGT VON

WILHELM BECK

APPROB. ARZT AUS TÜBINGEN.

WIESBADEN.

VERLAG VON J. F. BERGMANN.

1895.

ÜBER DEN AUSTRITT

DES

N. HYPOGLOSSUS UND N. CERVICALIS PRIMUS

AUS DEM CENTRALORGAN

BEIM MENSCHEN UND IN DER REIHE DER SÄUGETIERE

UNTER

BESONDERER BERÜCKSICHTIGUNG DER DORSALEN WURZELN.

INAUGURAL-DISSERTATION

ZUR ERLANGUNG DER DOKTORWÜRDE

IN DER

MEDIZIN, CHIRURGIE UND GEBURTSHILFE

UNTER DEM PRÄSIDIUM VON

DR. **A. FRORIEP**

O. Ö. PROFESSOR DER ANATOMIE UND VORSTAND DER ANATOM. ANSTALT

DER MEDIZINISCHEN FAKULTÄT ZU TÜBINGEN

VORGELEGT VON

WILHELM BECK

APPROB. ARZT AUS TÜBINGEN.

WIESBADEN.

VERLAG VON J. F. BERGMANN.

1895.

Digitized by the Internet Archive
in 2026

https://archive.org/details/IA41552309_0001

Durch eine Reihe von Untersuchungen, die mit dem Jahre 1882 ihren Anfang nimmt, ist die Morphologie des Wirbeltierkopfes von neuem bearbeitet worden, wesentlich auf der Grundlage der Ontogenese. Die hierbei beteiligten Forscher haben vorzugsweise zweien der zum Aufbau des Kopfes zusammentretenden Organsysteme ihre Aufmerksamkeit gewidmet, einerseits den Derivaten des mittleren Keimblattes, andererseits den Kopfnerven.

Es kann in der vorliegenden Abhandlung nicht meine Aufgabe sein, über den Gang und die Resultate jener Forschungen zu berichten. Eine umfassende Darstellung derselben findet sich in den von Merkel und Bonnet herausgegebenen „Ergebnissen" Bd. I, S. 566—605. Nur eine Frage möchte ich aus dem grossen Problem der Entstehung des Kopfes herausgreifen, eine Frage, die für einen Teil jener Forschungen den Ausgangspunkt gebildet hat, die Frage nach der morphologischen Stellung des Hypoglossus.

Dieser sogenannte XII. Hirnnerv, wie er sich in den drei oberen Wirbeltierklassen vorfindet, steht nicht nur seiner Lage nach, sondern auch hinsichtlich seiner Eigenschaften, auf der Grenze zwischen Spinal- und Hirnnerven. Es ist daher nicht zu verwundern, dass seine Auffassung ganz besondere Schwierigkeiten bereitet hat, ja dass, solange die Forschung auf die Vergleichung ausgebildeter Formen beschränkt war, ein eigentliches

Verständnis nicht erreicht wurde. Auf der anderen Seite ist es aber auch wohl begreiflich, dass gerade die Erforschung dieses Grenznerven im stande war, zur Aufklärung über die Beziehungen zwischen Kopf und Rumpf beizutragen.

Schwierig ist schon die Entscheidung darüber, ob auch den Anamnien ein Hypoglossus zuzusprechen, bezw. ob der oder die Cervicalnerven, die sein Ausbreitungsgebiet hier versorgen, unter dem Namen Hypoglossus zusammenzufassen seien, obschon sie nicht aus dem Schädel austreten und insofern streng genommen nicht als Kopfnerven gelten können. Halten wir in den Lehrbüchern der vergleichenden Anatomie hierüber Umschau, so finden wir recht verschiedene Anschauungen vertreten. Denn während Huxley (73, S. 65) den Ichthyopsiden einen Hypoglossus einfach abspricht, sieht Gegenbaur (78, S. 546) in den sogenannten „unteren Vaguswurzeln" der Selachier Vorläufer des Hypoglossus und in diesem dementsprechend einen echten Hirnnerven, nach Wiedersheim (86, S. 347) dagegen ist der Hypoglossus weder bei Fischen noch bei Amphibien ein eigentlicher Hirnnerv.

Und nicht minder schwierig ist die Deutung des Hypoglossus der Amnioten. „Von den Reptilien an aufwärts in der Tierreihe", heisst es bei Wiedersheim, „komme der Hypoglossus in die Schädelkapsel zu liegen und verlasse sie durch eine oder zwei getrennte Öffnungen, oder breche auch, wie z. B. bei Emys europaea, mit dem Vagus durch eine gemeinsame Öffnung hervor; er sei also hier zu einem eigentlichen Kopfnerven geworden, und bei Säugern werde er zum motorischen Nerven der Zunge." Dagegen ist wohl nicht viel einzuwenden, es ist damit aber über die morphologische Stellung des Hypoglossus auch nicht viel gesagt. Denn: wie kommt der Hypoglossus in die Schädelkapsel zu liegen? und: was ist ein „eigentlicher Kopfnerv"? Das sind Fragen, die nicht durch die Vergleichung erwachsener Formen, sondern viel eher durch die

Entwickelungsgeschichte ihrer Lösung näher geführt werden konnten.

Und so hat denn auch gleich die erste der einschlägigen Untersuchungen grundlegende Aufschlüsse gebracht, indem A. Froriep (82) die Entstehungsgeschichte des Hypoglossus im Säugetierembryo schrieb. Diese Entstehungsgeschichte ist unzertrennlich von der Entstehungsgeschichte des gesamten Hinterhauptes und sie lehrt, dass der Hypoglossus weder ein Kopf-, noch ein Spinal-, überhaupt kein einheitlicher Nerv ist, sondern eine Reihe von Spinalnerven, die Froriep als die Occipital-Spinalnerven vollkommen gleichgestellt wissen will den Cervical-, Thoracal-, Lumbal-, u. s. w. Spinalnerven.

Ein solcher occipitaler Spinalnerv ist, wie alle Spinalnerven, einem „eigentlichen Kopfnerven" gegenüber scharf charakterisiert dadurch, dass seine beiden Wurzeln (die ganglionäre oder sensibele, und die medulläre oder motorische) getrennt aus dem Centralorgan als dorsale und ventrale Wurzel austreten. Bei Säugerembryonen sind in der Regel drei, bisweilen mehr, occipitale Spinalnerven nachweisbar. Dieselben zeigen im Vergleich zu den Spinalnerven anderer Regionen die zwei Besonderheiten, erstens, dass sie sich zu einem einheitlichen Nervenbündel, dem sogenannten Stamm des Hypoglossus vereinigen, und zweitens, dass die dorsalen Wurzeln im Verlauf der Entwickelung mehr und mehr zurückbleiben oder ganz schwinden, durch einen Rückbildungsprozess, der regelmässig am vorderen (cranialen) Ende der Reihe beginnt und caudalwärts fortschreitet.

So entsteht erst in der Ontogenese das trügerische Bild des einheitlichen, scheinbar rein motorischen Nerven. Und dass dieser „in die Schädelkapsel zu liegen kommt", erklärt sich daraus, dass derjenige Abschnitt der Wirbelsäule, zu dem die Reihe der occipitalen Spinalnerven hinzugehört, sich umbildet und zur Occipitalregion des Schädels wird.

Im Lichte dieser neuen, für die gesamte Morphologie des Säugetierkopfes bedeutsamen Erkenntnis der Genese des Hypoglossus, muss dieser Nerv nun auch im ausgebildeten Zustand ein neues Interesse gewinnen. Er ist durch die Froriepschen Untersuchungen als das Rudiment einer Reihe von Spinalnerven erkannt; könnten sich nicht, so muss man fragen, an diesem Rudiment, ausnahmsweise oder regelmässig, Spuren der primitiven Zusammensetzung erhalten? Die Bestandteile waren metamer gesonderte Spinalnerven, von denen ein jeder seine dorsale, mit selbständigem Ganglion versehene Wurzel besass; sollten sich nicht Reste dieser dorsalen Wurzeln in Gestalt rudimentärer Spinalganglien auch bei erwachsenen Säugern da und dort noch finden?

Und in der That, solche sind vorhanden, und sie sind nicht erst jetzt aufgefunden worden, sondern schon seit längerer Zeit bekannt, ja bei näherem Zusehen zeigt sich, dass sie schon ihre Litteratur besitzen. Sie wurden zunächst als Varietäten beschrieben, teils vom Menschen, teils von gewissen Haustieren. Wegen ihres häufigen Vorkommens bei letzteren wurden sie dann von einzelnen Beobachtern als konstante Besonderheiten gewisser Arten aufgefasst. Sie blieben aber gleichwohl in dem Bereich der Kasuistik, eine umfassendere systematische Bearbeitung des Gegenstandes wurde nicht unternommen und eine solche fehlt auch heute noch.

Zur Ausfüllung dieser Lücke sollen die im Nachfolgenden mitgeteilten Untersuchungen einen Beitrag liefern[1]). Dieselben wurden angeregt durch eine von der medizinischen Fakultät zu Tübingen gestellte Preisaufgabe, und ausgeführt in der hiesigen anatomischen Anstalt. Für die Gewährung eines Arbeits-

[1]) Die Ergebnisse der Arbeit sind im Anatom. Anzeiger, Bd. X, S. 688 kurz mitgeteilt, unter dem Titel: Über das Vorkommen dorsaler Hypoglossuswurzeln mit Ganglion, in der Reihe der Säugetiere. Von August Froriep und Dr. med. Wilhelm Beck.

platzes und die Versorgung mit Material und allen Hilfsmitteln der Untersuchung bin ich der Direktion der Anstalt zu grossem Danke verpflichtet. Ganz besonders aber drängt es mich, meinem hochverehrten Lehrer, Herrn Professor Froriep meine Dankbarkeit auszudrücken für die reiche Belehrung und unermüdliche Unterstützung, die er mir hat zu teil werden lassen.

Ältere Beobachtungen.

Bei Santorini (1775, Tab. II, S. 28) findet sich die Angabe: „se aliquando unam aut alteram (fibram) ab octavi (Vagi) origine discretam ad nonum (Hypoglossum) adjici animadvertisse“ und Joh. Müller (37, S. 275) sieht in Santorini den ersten, der „die bisweilen beim Menschen vorkommende hintere Wurzel kannte.“

Wertvoller als jene zufälligen Befunde Santorinis, die wenig Beachtung fanden, waren die Beobachtungen des Professor Mayer in Bonn, die im Jahre 1832 veröffentlicht wurden (32, S. 743). Mayer fand bei einigen Säugetieren konstant eine hintere Wurzel des Hypoglossus vor.

Beim Kalb sah er ein äusserst zartes Ganglion frei auf dem Stamm des Accessorius ruhen; zwei feine Nervenfädchen, die etwas oberhalb des ersten Cervikalnerven aus der Medulla oblongata entsprangen, traten in jenes Ganglion ein, ein etwas dickeres Fädchen trat am entgegengesetzten Pole wieder aus, ging durch eine Öffnung des obersten Zahns des Ligamentum denticulatum hindurch und vereinigte sich mit der vorderen Hypoglossuswurzel.

Ähnliche Verhältnisse, wie beim Kalb, nahm Mayer auch beim Schwein und bei Canis molossus wahr.

Beim Pferd war ein kleines Ganglion vorhanden, dessen Deutung aber eine Zerreissung zweifelhaft machte. Beim Jagdhunde, beim Schaf und bei der Katze fehlte eine hintere Wurzel.

Beim Menschen sah Mayer in einem Falle, dass der Vagus kurz vor seinem Eintritte in die Dura mater einen mit Ganglion versehenen Nervenfaden zu der vorderen Wurzel des Hypoglossus entsandte und er betrachtete jenen Faden als die hintere Wurzel des Hypoglossus.

Später teilte derselbe Forscher in Frorieps Notizen (36, S. 330) mit, dass beim Pferd zwar in der Regel nur die vordere Wurzel vorhanden sei, dass aber die mittleren Stränge dieser Wurzel sehr häufig kleine graugelbe Knötchen bilden. Zugleich berichtet er über einen Fall beim Menschen, wo ebenfalls ein kleines graues Knötchen am Hypoglossus, und zwar beiderseits, sich vorfand.

Die Befunde Mayers gaben den Anstoss zu einer Reihe von Untersuchungen über die Natur des Hypoglossus, bei denen im wesentlichen der physiologische Gesichtspunkt vorherrschte. A. W. Volkmann und Bidder (40, S. 501) experimentierten an den dorsalen Wurzelchen des Kalbes und sahen bei Reizung derselben an einer umschriebenen Stelle auf der Mitte des Zungenrückens Bewegung entstehen. Remak (37, S. 151) fand beim Hund konstant ein oder zwei feine, mit grauen Ganglien versehene Fädchen vor, die vom Nervus accessorius zum Nervus hypoglossus verliefen und die ganz das Aussehen hatten, als ob „der Accessorius, indem er beim Hypoglossus vorbeigeht, diesem seine hinteren Wurzeln genommen und bloss dieses eine oder die beiden Fädchen gelassen“ hätte.

Gegenüber einigen Autoren, wie Longet, Desmoulins u. a., die Mayers Angaben bestritten, bestätigte Luschka (56, S. 62) die hintere Hypoglossuswurzel mit Ganglion beim Kalb, Schwein und Canis molossus, und fand eine solche beim Schaf und beim Fischotter auf.

Die Untersuchungen von Vulpian (62, S. 7) bezogen sich auf Hund, Katze und Schwein, bei denen er eine hintere Wurzel mit Ganglion nie vermisste; am eingehendsten behandelt er die

Befunde beim Hund. Er lässt sich ausführlich ein auf die Beziehungen der hinteren Wurzel des Hypoglossus zum Accessorius, mit dem sie bei Hund und Katze immer in bindegewebigem, öfters auch in nervösem Zusammenhang stehe, hauptsächlich aber auch auf die histologischen Verhältnisse des Ganglion. Das Studium derselben war bei dem Ganglion infolge seiner geringen Dimensionen und seiner Durchsichtigkeit besonders leicht und mit der Kenntnis vom Bau dieses Ganglions wäre, nach Vulpian, zugleich der Bau der Spinalganglien überhaupt gegeben.

Untersuchungen am Schwein liessen Vulpian zu denselben positiven Resultaten wie Mayer gelangen; beim Kaninchen dagegen fand er keine hintere Wurzel.

Am menschlichen Hypoglossus konnte Vulpian unter 20 Fällen, worunter sich auch Präparate von Neugeborenen befanden, nur einmal die Beobachtung machen, dass zwischen Hypoglossus und Accessorius ein Ganglion sich befand, mit einem zuführenden und einem ausführenden Nervenfaden; allein infolge einer Zerreissung liessen sich diese Fäden nicht weiter verfolgen.

Die Auffindung einer hintern (dorsalen) Hypoglossuswurzel bei einer Anzahl von Säugetieren übte auch schon bei den älteren Autoren einen gewissen Einfluss aus auf die Beurteilung der Stellung des Hypoglossus zu den benachbarten Hirnnerven und auf die allgemeinen Ansichten über die Kopfnerven.

Die damals herrschenden Anschauungen rührten von Meckel (17, S. 789) her, der alle Hirnnerven als einzelne Abteilungen von Rückenmarksnerven ansah, die sich zu selbständigen Nerven entwickelt hätten. Er fasste die vier letzten Kopfnerven als die verschiedenen Abteilungen eines Nerven auf, wobei der Hypoglossus die vordere Wurzel repräsentieren sollte.

In modifizierter Weise wurde Meckels Idee von Arnold (51, S. 830. 60, S. 6) aufgenommen, indem dieser neben drei spezifischen Sinnesnerven, zwei Vertebralnerven des Kopfes auf-

stellte, auf deren ersten der Trigeminus, die Augenmuskelnerven und der Facialis kommen sollten, auf den zweiten die vier letzten Hirnnerven, wobei wiederum der Hypoglossus als ventrale Wurzel mit Glossopharyngeus-Vagus-Accessorius (als dorsale) zusammengefügt wurde.

Dieser Auffassung trat Johannes Müller (37, S. 275 u. 278. 44, S. 680) entgegen. Die von Mayer beobachtete dorsale Wurzel des Hypoglossus bestimmte ihn, den Hypoglossus als besonderen Nerven, und zwar als den letzten der drei, von ihm entsprechend der Zahl der Schädelwirbel aufgestellten, Wirbelnerven anzusehen. Speziell über die Stellung des Hypoglossus innerhalb des Nervensystems schreibt Johannes Müller: „Bedenkt man, dass der Nervus spinalis primus des Menschen zuweilen nur eine vordere Wurzel hat, dass der Hypoglossus beim Menschen nur eine vordere, bei einigen Säugetieren aber zugleich eine hintere Wurzel hat, so tritt der N. hypoglossus ganz in die Kategorie der Spinalnerven, und ist gleichsam der erste Spinalnerv, der aber meist noch durch den Schädel heraustritt."

Diese Auffassung Johannes Müllers steht unseren heutigen Vorstellungen sehr nahe, und wir müssen den Scharfblick des genialen Anatomen bewundern, der aus so unscheinbaren und vereinzelt dastehenden Befunden Schlüsse von so grundlegender Bedeutung zog, Schlüsse, deren Richtigkeit auch im Lichte der neuesten Forschungen nahezu bestehen bleibt.

Merkwürdigerweise haben Joh. Müllers der Wahrheit so nahe kommende Aufstellungen, vielleicht wegen ihrer verhältnismässig schmalen objektiven Unterlage, wenig Eindruck hinterlassen und sind in der Folgezeit, besonders seit dem Erscheinen der Arbeiten von C. Gegenbaur (71, S. 521. 72, S. 301. 78, S. 470), gänzlich in Vergessenheit geraten. Gegenbaur hatte nämlich bei der auf Untersuchungen am Selachierkopf basierenden Neubegründung der Wirbeltheorie des Schädels, auch die Kopfnerven im Einklang mit dieser Theorie einer Gruppierung unter-

zogen. Indem er hierbei den, bei fast ausschliesslicher Untersuchung erwachsener Formen vollkommen begreiflichen Irrtum beging, die ventralen Wurzeln der occipitalen Spinalnerven der Selachier für „ventrale Vaguswurzeln" zu halten, kehrte er wieder zu der Meckel-Arnoldschen Auffassung zurück und stellte Hypoglossus und Vagus als ventrale und dorsale Wurzeln eines und desselben Nerven oder Nervenkomplexes zusammen. Bei dem grossen Erfolg, den die Gegenbaurschen Arbeiten hatten, kann es nicht Wunder nehmen, dass auch seine Darstellung der Morphologie der hinteren Kopfnerven zu sehr allgemeiner Annahme gelangte.

Neuere Beobachtungen.

Seit 1882, d. h. seit dem Erscheinen der Arbeit von A. Froriep „Über ein Ganglion des Hypoglossus und Wirbelanlagen in der Occipitalregion", ist die Frage der morphologischen Stellung des XII. Hirnnerven geklärt. Die Thatsache, dass dieser Nerv ontogenetisch verfolgbar durch die Verschmelzung mehrerer echter Spinalnerven entsteht, schneidet jeden Versuch ab, ihn irgendwie als spezialisierten Bestandteil eines Hirnnerven zu deuten, wozu die vergleichende Betrachtung erwachsener Formen immer von neuem verführt hatte. Die Froriepsche Auffassung ist daher auch bald zu allgemeiner Geltung gelangt. Eine Reihe von Arbeiten sind gefolgt, welche die Froriepschen Befunde bei den verschiedensten Formen bestätigen.

In den meisten dieser Untersuchungen aber stand, wie es bei dem Anschluss an die Froriepsche Arbeit natürlich war, das entwickelungsgeschichtliche Interesse im Vordergrunde. Demgegenüber sind in Betreff des Hypoglossus und etwa vorhandener dorsaler Wurzeln desselben in erwachsenen Formen, d. h. über den uns hier beschäftigenden Gegenstand, die Angaben spärlicher.

Die erste Bestätigung der Froriepschen Entdeckung kam aus dem Institut von R. Wiedersheim und bezog sich auf eine von dem Untersuchungsmaterial Frorieps recht weit entlegene Tierform. Es war die Mitteilung von Iversen (86, S. 34), dass sich bei Protopterus nicht nur die zwei bekannten ventralen Zweige des Hypoglossus, sondern auch zwei dazu gehörige dorsale Wurzeln vorfinden. Und auch die Reduktion am cranialen Ende der Wurzelreihe, die Froriep nachgewiesen hatte, konnte hier bestätigt werden. Denn die caudale der beiden dorsalen Hypoglossuswurzeln des Protopterus ist nach Iversen stark entwickelt und besitzt ein ansehnliches Ganglion, die vordere dagegen ist äusserst zart und ein Ganglion an ihr nicht nachweisbar.

Ostroumoff (89, S. 364) brachte ganz entsprechende Nachweise über den Hypoglossus der Selachier, indem er in der Occipitalregion von Pristiurus zwei Spinalganglien auffand. Dieselben entsprechen den beiden letzten Wurzeln N. hypoglossi, während die erste, cranialwärts liegende Wurzel desselben kein Ganglion erhält. Im Gegensatz zu Protopterus, wo sich die dorsalen Hypoglossuswurzeln nach Iversen im erwachsenen Tier noch finden, sind die besagten zwei Ganglien bei Pristiurus vergängliche Gebilde (also echte „Froriepsche Ganglien"), und zwar ist das vordere noch schwächer und verschwindet auch früher als das zweite.

Zahlreicher als für die niederen Wirbeltiere liegen die Bestätigungen der Froriepschen Befunde für Amnioten vor. Bei Reptilien (Lacerta, Tropidonotus) fanden Chiarugi (89a., S. 31) und van Bemmelen (89, S. 244) in der Occipitalregion vier, bezw. fünf Spinalnervenanlagen, welche in die Konstituierung des Hypoglossus eintreten. Und an den zwei, bezw. drei hinteren (caudalen) dieser Occipital-Spinalnerven waren auch die dorsalen, durch ihr Ganglion ausgezeichneten Wurzeln vorhanden. Aber alle diese Spuren dorsaler Hypoglossuswurzeln haben nur em-

bryonale Existenz, sie schwinden im Laufe der Entwickelung vollständig.

Bei Vögeln (Hühnerembryonen) konnte Chiarugi (89 b., S. 339), jedoch ebenfalls nur ontogenetisch, drei rudimentäre Ganglien nachweisen, entsprechend dem zweiten, dritten und vierten, d. h. den drei hinteren (caudalwärts gelegenen) Occipitalsegmenten.

Bei Säugern endlich sind die Bestätigungen am reichlichsten, indessen handelt es sich auch hier überwiegend um Feststellungen embryonaler Zustände. Chiarugi (89 b.; 90, S. 423 ff.) hat am Kaninchen und Schwein, sowie an menschlichen Embryonen gearbeitet, ganz vorzugsweise aber an Kaninchenembryonen, und konnte hier ebenfalls vier occipitale Spinalnerven als die Konstituentien des Hypoglossus nachweisen, und zeigen, dass sich an den zwei hinteren (caudalwärts gelegenen) auch die dorsalen Wurzeln mit ihren Ganglien anlegen, dass aber beide im Verlauf der Ontogenese wieder schwinden.

Ähnliche Bestätigungen hat P. Martin (90, S. 404) für Katzenembryonen gebracht.

Von ganz besonderem Interesse ist die Bestätigung des Hypoglossusganglions für menschliche Embryonen, welche wir His verdanken (85, S. 89, Abbildung; 88, S. 380 u. Taf. II). Bei menschlichen Embryonen von 6,9 mm und von 10,2 mm hat His das Ganglion vorgefunden und abgebildet und sagt darüber: „Im allgemeinen entsendet jedes von den Rumpfganglien ausser der centralwärts gerichteten Wurzel einen in die Rumpfwand eintretenden dicken Nervenstamm. Eine Ausnahme hiervon macht das alleroberste Halsganglion, das Froriepsche Ganglion, wie ich es nach seinem Entdecker nennen will. Dieses in der verlängerten Richtung der übrigen Halsganglien unmittelbar neben der Nackenbeuge des Medullarrohres liegende Gebilde entsendet, soweit ich ersehen kann, weder Stamm- noch Wurzelfasern.“ „Ausser dem Froriepschen Ganglion scheinen auch

die unteren Coccygealganglien zu abortieren, insoweit sie überhaupt zur besonderen Ausbildung gelangen."

Dass das Hypoglossusganglion bei menschlichen Embryonen in der That und zwar frühzeitig abortiert, ergiebt sich daraus, dass Froriep (82, S. 292) bei der darauf gerichteten Untersuchung eines menschlichen Fötus von 38 mm Länge das Ganglion nicht mehr vorfand, und dass auch Chiarugi (90, S. 435) angiebt, er habe bei den von ihm untersuchten Stadien menschlicher Embryonen keine Spur der dorsalen Hypoglossuswurzeln auffinden können. Übrigens erhellt der vollständige Schwund der letzteren ja schon aus der bekannten Thatsache, dass im ausgebildeten menschlichen Körper der Hypoglossus nur ventrale Wurzeln aufweist.

Eingehendere Untersuchungen über diesen letzteren Punkt, überhaupt über etwaiges Vorhandensein dorsaler Hypoglossuswurzeln in erwachsenen Säugern, hat in neuerer Zeit nur Kazzander (91 a, S. 444) angestellt. Er teilt eine interessante Beobachtung mit, die von Chiarugi (88) am Menschen gemacht wurde. Bei einem zweijährigen Kinde fand sich eine zarte „rudimentäre dorsale Wurzel" des Hypoglossus, die von der dorsalen Wurzel des ersten Cervicalnerven zur caudalen Gruppe des Hypoglossus verlief und da, wo sie den Stamm des Accessorius kreuzte, mit einem Ganglion versehen war, ohne dass letzteres mit dem Accessorius in irgend welcher nervöser Beziehung gestanden hätte.

Kazzander selbst sah einmal beim Menschen aus der Medulla oblongata, gegenüber dem Eintritt der Arteria vertebralis in die Schädelhöhle, oberhalb der obersten Accessoriuswurzeln, einen Nervenfaden entspringen, der sich ganz wie eine jener Wurzeln verhielt, zum Stamm des Accessorius aufwärts lief und in Höhe des Foramen condyloideum anterius ein Ganglion bildete. Dies Ganglion lag dem Accessoriusstamme auf und

setzte sich in einen Faden fort, der, ventralwärts verlaufend, sich mit der ventralen Wurzel des Hypoglossus vereinigte.

Beim Hunde fand Kazzander konstant eine zarte, dorsale Wurzel, deren Austrittsstelle aus der Medulla oblongata meist ganz nahe der Linie lag, in der die Accessoriuswurzeln das Mark verlassen. Auch Kazzander weist, wie Vulpian, auf die engen Beziehungen jener dorsalen Wurzel zum Accessorius hin. Bei einem Rindsfötus fand er ebenfalls eine dorsale Hypoglossuswurzel mit Ganglien vor; allein der Umstand, dass dieses mit der dorsalen Wurzel des obersten Halsnerven durch einen Nervenfaden in Verbindung stand, lässt ihn im Zweifel, ob es sich um eine selbständige dorsale Hypoglossuswurzel handle, die bloss einen anastomotischen Faden zum obersten Halsnerven abgiebt, oder ob man es mit einem Bestandteil der Wurzel dieses Nerven selbst zu thun habe.

Eigene Untersuchungen.

Methode der Untersuchung.

Nachdem die Weichteile der Nackengegend abpräpariert und die aus den Intervertebrallöchern austretenden Nerven freigelegt waren, erfolgte die Eröffnung des Wirbelkanals und der hintern Schädelgrube durch Abtragen der Wirbelbögen und der Hinterhauptschuppe mit Hilfe von Meissel, Hammer, Säge und Knochenscheere. Die auf diese Weise freigelegte Dura mater wurde nun ihrer ganzen Länge nach aufgeschnitten bis zum Tentorium, unterhalb des letzteren nach rechts und links gespalten und das Kleinhirn vorsichtig entfernt. Schlug man nun die häutigen Hüllen zur Seite, so bekam man ein übersichtliches Bild von dem intracraniellen Verlauf der sechs letzten Hirnnerven und von dem Austritt der dorsalen Wurzeln der Cervicalnerven aus dem Rückenmark. Bei der Mehrzahl der Säugetiere ist im Vergleich zum Menschen die Sache insofern etwas

anders, als das Schädelgehäuse sich meist viel enger den Seiten der Medulla oblongata anschmiegt, so dass der intracranielle Verlauf der letzten Hirnnerven kürzer ist als beim Menschen und der Nervus hypoglossus bei der Ansicht von hinten selten ohne weiteres sichtbar wird. Über das Verhalten dieses Nerven kann man sich jedoch dadurch Klarheit verschaffen, dass man die oberste Zacke des Ligamentum denticulatum durchschneidet, mit der Pincette erfasst und in die Höhe hebt. Auf diese Weise erlangte ich in vielen Fällen genügenden Einblick in das Verhalten der Wurzelfäden des Hypoglossus und namentlich konnten etwa vorhandene dorsale Wurzeln desselben so am besten wahrgenommen werden. Um die ventrale Fläche der Medulla oblongata noch besser zu übersehen, trennte ich letztere ganz oder einseitig von ihrem Zusammenhang mit dem Rückenmark und den Vierhügeln, durchschnitt die aus ihr austretenden Nerven dicht an der Dura und nahm das so isolierte Stück heraus. In gewissen Fällen legte ich von Anfang an die Medulla oblongata von vorne her bloss, allein es ist dies Verfahren weit schwieriger als die Freilegung von hinten und wurde von mir nur für kleinere Tiere mit zartem Knochenbau angewandt. Die Untersuchungen stellte ich entweder an frischen oder an konservierten Präparaten an. Als Konservierungsflüssigkeit benutzte ich vorzugsweise mässig starken Alkohol, in welchem einerseits, gegenüber von andern Flüssigkeiten, die Nervensubstanz nicht zu hart und spröde wird, andrerseits Nervenfäden und Ganglien deutlicher hervortreten als am frischen Präparat. Zur Aufhellung des Bindegewebes wandte ich 30% ige Essigsäure an. Zur Untersuchung bediente ich mich der Lupe, wobei eventuell das Präparat in Wasser oder Alkohol lag; die Unterscheidung von Nervenfäden, kleinen Gefässchen und Bindegewebszügen, die Feststellung, ob eine Anschwellung Ganglienzellen enthielt oder nicht, und dergleichen mehr geschah durch die mikroskopische Untersuchung.

Es lässt sich leicht begreifen, dass die genannte Art der Präparation beim Menschen und bei grösseren Säugetieren leicht gelingt; anders ist es bei kleinen Objekten, für die jene Methode nicht fein genug ist und wo nur allzugerne Zerreissungen und andere üble Zufälle das Präparat zu nichte machen. Hier benutzte ich, je nach Bedürfnis, zwei andere Verfahrungsweisen. Die eine, auch für grössere Objekte, wie Kaninchen, anwendbar, ist die von Owsjannikow und von Langerhans[1]) für die Präparation des Nervensystems bei Amphioxus mit Erfolg benutzte, später von Schwalbe[2]) empfohlene Maceration in 20 %iger Salpetersäure. Diese Maceration gelingt, wie schon Schwalbe angiebt, und wie ich bestätigen kann, nur bei ganz frischen Objekten und bei konstanter höherer Temperatur; unter diesen Bedingungen aber giebt sie gute Resultate. Die Teile, soweit sie nicht durch die Säure ganz zerstört sind, lassen sich nach 2—3tägigem Verweilen in der Flüssigkeit ohne Mühe entfernen, so dass nur das Nervensystem übrig bleibt, das sich dann in Alkohol aufbewahren lässt. Der Umstand aber, dass die so gewonnenen Präparate, selbst in der erwähnten Einschränkung, doch bisweilen spröde und brüchig werden und dann keine zuverlässigen Resultate geben, veranlasste mich häufig, auch bei kleineren Tieren in der Hauptsache die allerdings viel mühsamere Präparation mittels Knochenzängchen und Schere vorzuziehen.

Für ganz kleine Objekte bediente ich mich der Zerlegung des Kopfes in sagittale Schnittserien. Zu diesem Zwecke wurden frische Objekte in 0,2 proz. Chromsäurelösung, aus Alkohol kommende in eine Mischung von 5 proz. Salpetersäure und 2 proz. Chromsäure zu gleichen Teilen, gebracht, um die Knochen

1) Langerhans, Zur Anatomie des Amphioxus lanceolatus. Archiv für mikrosk. Anatomie, 1876, Bd. XII, S. 295.

2) Schwalbe, Das Ganglion oculomotorii. Jenaische Zeitschrift für Naturw., Bd. XIII, 1879, S. 6.

zu entkalken. War dies erreicht, so erfolgte gründliches Auswaschen und succesive Härtung in Alkohol, danach Einlegen und Einbettung in Celloidin in der von Böhm und Oppel [1]) vorgeschriebenen Weise. Die dann mittels des Mikrotoms gewonnenen Serienschnitte wurden aufgeklebt nach der Weigertschen Methode [2]), von Obregia [3]) dahin modifiziert, dass die Schnitte nicht zwischen zwei Kollodiumlagen kommen, sondern zunächst auf einen Objektträger, der mit einer Zuckerlösung übergossen ist. Über die darauf geklebten Schnitte wird eine Photoxylinschicht ausgebreitet. Der Vorteil gegenüber der ursprünglichen Weigertschen Methode besteht darin, dass die Photoxylinschicht, an der die Schnitte kleben, sich im Wasser leicht von dem Objektträger trennen lässt. Zur Färbung verwandte ich Hämatoxylin nach Böhmer oder ammoniakal. Karmin, zur Aufhellung der Schnitte Karbol-Xylol.

I. Mensch.

16 Erwachsene. Vergl. Fig. 1—3.

Was den Austritt des menschlichen Hypoglossus, d. h. der ventralen Hypoglossuswurzeln, anlangt, so kann ich über denselben die bekannten Befunde im wesentlichen nur bestätigen.

Die Zahl der Wurzelfäden finde ich an meinen Präparaten im Durchschnitt grösser als sie von den Autoren angegeben wird, da ich niemals weniger als 12, und im Maximum 16 Fäden

[1]) Böhm und Oppel, Taschenbuch der mikrosk. Technik. München 1890, S. 31.

[2]) C. Weigert, Über Schnittserien von Celloidinpräparaten etc. Zeitschr. für Mikroskopie u. mikrosk. Tecknik, Bd. II, 1885, S. 490 ff. u. Bd. III, 1886, S. 480.

[3]) Neurolog. Centralblatt, IX. Jahrg. 1890, Nr. 10, S. 295 ff.

gesehen habe. Jeder derselben geht, wie die genauere Betrachtung lehrt, aus zwei bis vier feinen Fäserchen hervor, die in kleinen Abständen das Centralorgan verlassen und sich dann erst zu dem geschlossenen Wurzelfaden vereinigen. Die Austrittslinie ist die Furche, die zwischen den äusserlich sichtbaren Erhebungen der Pyramide und Olive liegt und die Fortsetzung des Sulcus lateralis anterior des Rückenmarks darstellt; sie ist oft sehr seicht und in mehr oder weniger auffallender Weise, namentlich am caudalen Ende der Olive, von queren Faserzügen, den Fibrae arciformes, verdeckt.

Nicht selten sieht man einzelne Wurzelfäden auf der Höhe der Pyramide oder Olive oder an deren einander zugekehrten Abhängen zum Vorschein kommen. An anderen Stellen fand ich niemals Hypoglossusfäden ihren Ausweg nehmen. Dagegen berichtet Rüdinger (68, S. 62, Anm.) von einem Fall, wo der Hypoglossus „aus der hinteren Fläche des verlängerten Marks, unmittelbar hinter der Rautengrube, mit mehreren Bündeln hervorgeht; dieselben ziehen zwischen den Accessorius- und Vagusbündeln nach abwärts zum rechten Foramen condyloideum anterius. Ein Bündel des rechten Hypoglossus geht aus dem linken Corpus restiforme hervor".

Die Strecke, auf der die Hypoglossuswurzeln das Mark verlassen, beginnt in unmittelbarem Anschluss an die obersten Wurzelfäden des ersten Cervicalnerven und reicht so weit cranialwärts, dass die obersten, bezw. vordersten Fäden des Hypoglossus nur wenige Millimeter vom caudalen Rand der Brücke entfernt austreten. Vicq d'Azyr (1786, S. 54) giebt als Regel an, dass dieselben höchstens bis zur Mitte der zwischen Olive und Pyramide gelegenen Furche aufwärts reichen und nach Cruveilhier (77, S. 598) kommen die obersten Fäden an der Grenze zwischen mittlerem und unterem Drittel der Olive hervor, meine Beobachtungen stimmen damit aber nicht überein; ich habe als Abstand des cranialwärts ersten Wurzel-

fadens von des Varolsbrücke im Maximum 4 mm, im Minimum 2 mm gefunden.

In einem Falle, auf den ich gelegentlich einer Gehirnsektion auf dem Präpariersaale aufmerksam gemacht wurde, kam jener erste Faden sogar aus der Furche zwischen Brücke und Medulla oblongata hervor und schlossen sich ihm in kurzen Abständen die übrigen Fäden an.

Gegen die ventralen Wurzeln des ersten Cervicalnerven ist der Hypoglossus nicht immer scharf abgesetzt. So konnte ich einigemale bemerken, dass zwischen den letzten Hypoglossusfäden und der ventralen Wurzel des ersten Rückenmarksnerven aus der Medulla oblongata ein Nervenbündelchen austrat, das sich gabelförmig spaltete; das eine Fädchen ging zum Hypoglossus als dessen letzte Wurzelfaser, das andere zum ersten Halsnerven. Diese Art des Zusammenhanges benachbarter Nervenwurzeln trifft man bei dorsalen Rückenmarkswurzeln häufig; bei ventralen dagegen wurden solche intermediäre (Hilbert, 78, S. 12), gabelförmig sich teilende Bündel von einigen Autoren, so von Siemerling (87, S. 24), nicht beobachtet; ich sah jedoch nicht bloss, wie oben angegeben, zwischen Hypoglossus und erstem Cervicalnerven, sondern in einzelnen Fällen auch zwischen den ventralen Wurzeln des ersten und zweiten, oder des zweiten und dritten Cervicalnerven dergleichen Bündel.

Bald nach Austritt aus dem verlängerten Mark treten die Wurzelfäden des Hypoglossus durch Konvergenz zu 4—6, hier und da noch mehr, dicken Bündeln zusammen, welche über die Olive hinweg in leichtem Bogen dorsal-lateralwärts zu ihrer Eintrittstelle in die Dura verlaufen. Während ihres Verlaufs innerhalb der Schädelhöhle gruppieren sich diese Bündel in allen möglichen Variationen. Bald ordnen sie sich in zwei Gruppen zu je drei konvergenten Bündeln, bald sind es vier

Gruppen, deren jede sich aus zwei nebeneinander liegenden Bündeln zusammensetzt oder verlaufen die mittleren dicht nebeneinander und die caudalen und cranialen kommen aus weiteren Abständen allmählich durch Konvergenz an jene heran. Es kommt vor, dass die einzelnen Bündel sich dachziegelförmig übereinanderschieben oder in halben Spiraltouren um einander winden.

Von nicht unwesentlichem Belang für den Verlauf und die Gruppierung der Hypoglossusbündel ist das Verhalten der Arteria vertebralis. Dieselbe tritt dicht über der Stelle, wo der erste Spinalnerv die Dura durchbricht, in den Duralsack ein und ist bei ihrem Eintritt von der obersten Zacke des Ligamentum denticulatum bedeckt. Die Arterie ist bei den einzelnen Individuen verschieden mächtig entwickelt und selbst bei einem und demselben Individuum ist bekanntlich die eine häufig bedeutend stärker als die andere. Ebenso ist der Verlauf der Arterie innerhalb der Schädelhöhle sehr variierend. Sie steigt häufig sofort nach ihrem Eintritt in schräger Richtung ventralmedialwärts an, um möglichst früh die ventrale Fläche der Medulla oblongata zu erreichen; sie benutzt dann zu ihrem Verlauf mehr oder weniger genau die Furche zwischen Olive und Pyramide. In diesem Falle befinden sich nur die caudalen Wurzelbündel des Hypoglossus noch in Berührung mit der Arterie (Fig. 1, rechts). Nicht selten konnte ich aber auch beobachten, dass die Arterie von ihrem Eintritt an fast parallel mit der Medulla oblongata an deren Seite verlief und erst in der Höhe des Glossopharyngeus sich medialwärts wandte, so dass sämtliche Hypoglossusbündel bogenförmig über sie wegziehen müssen. Hier und da zeigt die Arterie eine Biegung nach der Seite und verdeckt so die Eintrittsstelle des Hypoglossus in die Dura — oder nach hinten, so dass die sie umgreifenden Bündel jenes Nerven ins Niveau der Vagus- und Accessoriuswurzelfäden zu liegen kommen.

Die Regel ist, dass die Hypoglossusbündel dorsalwärts von der Arterie verlaufen; niemals sah ich den nach Luschka (56, S. 62) sehr seltenen Fall, dass sie alle ventral von der Arterie dahinziehen. Dagegen beobachtete ich — was übrigens nach Luschka häufig vorkommen soll — einmal, wie ein Teil der Bündel dorsal, der andere, kleinere, caudale Teil ventral von der Arterie verlief, so dass dieselbe schlingenförmig umfasst wurde (Fig. 1). „Auf dieses Verhalten", sagt Luschka, „hat man einstmals grosses Gewicht gelegt. Th. Willis und seine nächsten Anhänger, welche diese Anordnung als die gewöhnliche bezeichnen, vergleichen sie mit einem der Wirbelpulsader angelegten Zügel." Willis sah darin sogar eine weise Einrichtung der Natur: „ne forte inter loquendum, si quando vehementius commoveamur, sanguis concitatus cerebrum torrente obruat." Im Gegensatz zu diesem Verhalten soll im anatomischen Museum zu Wien die Nachbildung eines Präparats existieren, an dem der Nervus hypoglossus mitten durch die für ihn gespaltene A. vertebralis verläuft (Henle, 71, S. 450).

In einiger Entfernung von den seitlichen Flächen der Medulla, zwischen Eintritt der Vertebralarterie in die Schädelhöhle und den transversalen Vagusfasern, ventralwärts vom Accessoriusstamme befindet sich die Stelle, wo die Hypoglossusbündel sich in die Dura einsenken. Dies geschieht entweder Bündel an Bündel, durch eine Öffnung in der Dura, oder in zwei Abteilungen durch zwei gesonderte Öffnungen. Letzteres Verhalten scheint das häufigere zu sein; in den 16 von mir untersuchten Individuen, d. h. die beiden Seiten besonders gerechnet, in 32 Präparaten, fand sich die doppelte Öffnung 19, die einfache 13 mal. Gewöhnlich pflegt bei einem und demselben Individuum der Eintritt auf beiden Seiten gleichartig zu sein; bei fünf Individuen jedoch beobachtete ich auf der linken Seite jedesmal bloss eine Öffnung, während rechts deren zwei vorhanden waren.

Die Nervenbündel des Hypoglossus, mögen sie durch eine oder zwei Öffnungen die Dura durchbohrt haben, treten innerhalb des Canalis hypoglossi zu einem Nervenstamme zusammen. Dieser Zusammentritt erfolgt in der Regel gleich am Eingang des Kanals; mitunter sieht man zwei Stämmchen neben einander verlaufen und zweimal beobachtete ich, dass der Kanal im Anfang doppelt war und also die beiden Abteilungen des Hypoglossus durch eine Knochenwand von einander getrennt waren, ein Verhalten, auf das schon von Hildebrandt (1792, § 3103) aufmerksam gemacht wird.

Der etwa 8 mm lange Canalis hypoglossi verläuft ziemlich horizontal nach vorne und aussen; an seinem Eingange liegt der von Luschka ausführlich beschriebene Circellus venosus hypoglossi, ein Venengeflecht, das den Stamm des Hypoglossus umgiebt. Es ist dies ein ähnliches Geflecht, wie man solches um die Spinalnerven, nach deren Eintritt in die Dura, trifft, von Breschet zuerst abgebildet.

Ehe der Nervus hypoglossus die Schädelhöhle verlässt, steht er zuweilen mit benachbarten Nerven in Zusammenhang. Arnold (51, S. 837) berichtet, dass in seltenen Fällen Verbindungen mit der dorsalen Wurzel des ersten Halsnerven sich vorfinden; dass andererseits zwischen Vagus und Hypoglossus zuweilen ein nervöser Zusammenhang besteht, wurde, wie oben erwähnt, von Santorini und Mayer beschrieben.

Ich selbst konnte in dieser Beziehung in einem Falle (Fig. 3) folgendes beobachten: Die Hypoglossusfäden traten in zwei, etwa gleich starken Abteilungen in die Dura. Mit der caudalen Abteilung trat ein Nervenfaden in die Dura, der von dieser Eintrittsstelle rückwärts verfolgt dorsal-lateralwärts verlief in der Richtung auf das Foramen jugulare. Er erreichte dieses aber nicht selbständig, sondern trat in spitzem Winkel an einen Wurzelfaden des Nervus accessorius heran, um, wie es schien, mit ihm vereinigt in das For. jugulare zu gelangen.

Es handelte sich also hier um einen Nervenfaden, der, ohne das Centralorgan zu berühren, zwischen Hypoglossus- und Accessorius-Bündeln ausgespannt war; ob derselbe in einem dieser beiden Nerven umbog und centralwärts verlief, konnte nicht festgestellt werden.

Ein zweiter Fall war diesem sehr ähnlich. Der anastomosierende Nervenfaden war aber hier sehr fein und konnte, unter der Lupe betrachtet, leicht für ein Gefässchen gehalten werden. Betupfen mit Essigsäure und die mikroskopische Untersuchung ergaben jedoch, dass es sich thatsächlich um ein Nervenfädchen handelte. Am Stamm des Accessorius angekommen, teilte sich dasselbe und gab das eine Zweigchen an ihn, das andere, wie es schien, an den kaudalwärts letzten Wurzelfaden des Vagus ab.

Sehr interessant und auch seit langem beachtet ist beim Menschen das Verhalten der dorsalen Wurzel des ersten Cervicalnerven und ihre Beziehung zum Accessorius. Schon die des zweiten Cervicalnerven, die schwächer als die des dritten zu sein pflegt und gewöhnlich aus etwa sechs neben einander, ein wenig caudal-lateralwärts verlaufenden Bündeln besteht, stand nach meinen Beobachtungen, entgegen den Angaben verschiedener Autoren (Henle, 71, S. 448) in mehr als der Hälfte der Fälle in nervösem Zusammenhang mit dem Accessorius. Dieser Zusammenhang ist meist derart, dass vom obersten Bündel des zweiten Cervicalnerven ein einziges oder einige Zweigchen zum Accessoriusstamm hinaufgehen.

Noch komplizierter und oft recht schwer zu analysieren sind die Verhältnisse beim ersten Halsnerven. Seine dorsale Wurzel ist im Vergleich zu der des zweiten immer nur sehr schwach entwickelt. Und nicht nur das; sie zeigt in der überwiegenden Mehrzahl der Fälle auch höchst verschiedenartige Umgestaltungen und Verschmelzungen mit dem Accessorius, wobei sie ihre ursprünglichen Wurzelbeziehungen zum Rücken-

mark bisweilen ganz aufgiebt oder mannigfach verändert. Unter allen meinen 32 Präparaten habe ich eigentlich nur einmal (rechte Seite in Fig. 2), wenn ich so sagen darf, ein normales Verhalten gesehen.

Im folgenden soll in den 32 von mir untersuchten Fällen das Verhalten der dorsalen Wurzel des ersten Cervicalnerven kurz beschrieben werden.

Fall 1. Ein mässig dickes Bündel, das die dorsale Wurzel des ersten Halsnerven darstellt, verläuft an normaler Stelle dorsal und lateral vom Accessoriusstamm frei und ohne Verbindung mit diesem Nerven zur Dura und bildet ausserhalb des Duralsackes ihr Spinalganglion (Fig. 2, rechts).

Fall 2. Verhalten wie in Fall 1, nur verläuft das Wurzelbündel nicht dorsal und lateral, sondern medial und ventral vom Accessoriusstamm zur Dura.

Fall 3 unterscheidet sich von Fall 2 bloss dadurch, dass das Nervenbündel äusserst zart ist.

Fall 4. Wie Fall 1, nur an der Kreuzungsstelle feste Adhärenz des ersten Cervicalnerven an den Accessorius.

Fall 5. Ein zartes Bündelchen kreuzt den Accessorius in rechtem Winkel und ist demselben fest angeheftet. Am Kreuzungspunkte treten in spitzem Winkel an den Accessorius mehrere seiner Wurzelfäden heran, sowie ein stärkerer Faden, der vom zweiten Cervicalnerven herstammt. So entsteht an dem Vereinigungspunkt aller dieser Nervenfäden eine kleine Anschwellung. Der vom zweiten Cervicalnerven herstammende Ast scheint in den ersten überzugehen, denn jenseits des Accessorius ist das Bündelchen, das den ersten darstellt, stärker, als vor seiner Kreuzung. Das Ganglion liegt ausserhalb des Duralsackes.

Fall 6. Ein ziemlich dickes Bündel steigt schräg, cranial-lateralwärts zum Accessorius an, verschmilzt innig mit ihm, wobei eine kleine knotige Auftreibung entsteht, und zieht dann in caudal-lateraler Richtung zur Dura. Ganglion liegt aussen.

Fall 7. Wie beim vorigen Fall; bloss entspringt das Bündel dicht neben dem zweiten Cervicalnerven und am Kreuzungspunkte tragen zur Bildung der knotenförmigen Auftreibung auch noch mehrere Accessoriusfäden bei, die in spitzem Winkel dort einmünden.

Fall 8. Ein ziemlich dickes Bündel läuft fast senkrecht auf den Accessorius zu, wird gabelförmig von zwei Wurzelfäden desselben umfasst und kreuzt jenen Nerven medial und ventral, wobei es ihm fest adhäriert. Lateral vom Accessorius, noch innerhalb des Duralsackes liegt das Spinalganglion, das bei mikroskopischer Untersuchung reichlich Ganglienzellen enthält (Fig. 2, links).

Fall 9. Ein mässig dickes Bündel zieht frei dorsal und lateral über den Accessorius hin, aber vor Eintritt in die Dura steht es mit dem Accessorius durch einen schräg cranial-medialwärts verlaufenden Faden in Verbindung. Das Ganglion liegt aussen.

Fall 10. Mehrere konvergente Nervenbündelchen kreuzen den Accessorius medial und ventral, wobei sie diesem Nerven leicht bindegewebig adhärieren. Ganglion liegt aussen (Fig. 1, rechts).

Fall 11. Drei zarte konvergente Nervenfädchen ziehen schräg cranial-lateralwärts und treten am Accessorius zusammen, wobei sie mit diesem Nerven innig verschmelzen, so dass eine kleine knotige Anschwellung entsteht. Lateral vom Accessorius geht als Fortsetzung jener drei Fäden ein dickeres Bündel zur Dura. Ganglion liegt aussen.

Fall 12. Ein Nervenbündelchen steigt zugleich mit einem Accessoriuswurzelfaden schräg zum Accessorius an und verschmilzt mit letzterem innig. Weiter caudalwärts tritt lateral vom Accessorius ein Bündel weg in die Dura. Das Ganglion liegt aussen.

Fall 13. Ein ziemlich dickes Bündel verläuft etwa senkrecht auf den Accessorius zu und bildet an der Kreuzungsstelle

zugleich mit mehreren daselbst in spitzem Winkel an den Accessorius herantretenden Wurzelfäden des letzteren eine Anschwellung, indem eine innige Verschmelzung stattfindet; ein zweites dünneres Bündel, das etwas weiter cranialwärts als das erstgenannte entspringt und parallel mit ihm verläuft, verhält sich genau ebenso. Zwischen beiden Kreuzungspunkten tritt vom Accessorius ein dickes Bündel in die Dura. Das Ganglion liegt aussen.

Fall 14 verhält sich ganz ähnlich wie 13, nur sind die beiden Fädchen, welche den ersten Cervicalnerven darstellen, viel schwächer und es ist nur eine mehr diffuse Auftreibung wahrzunehmen und zwar zwischen den beiden Kreuzungspunkten.

Fall 15. Ein Bündelchen, das ziemlich senkrecht auf den Accessorius zuläuft, teilt sich am Accessorius angekommen: ein Zweigchen geht cranialwärts in den Accessorius über, ein anderes caudalwärts, zunächst in die Scheide des Accessorius eine Strecke weit, dann wendet es sich lateralwärts zur Dura. Das Ganglion liegt aussen.

Fall 16 und 17. Ähnlich wie 15, aber das craniale Zweigchen geht nicht direkt in den Accessorius, sondern in einen Wurzelfaden desselben über.

Fall 18. Ein zartes Bündel, das ein wenig schräg zum Accessorius ansteigt und, ehe es in dessen Scheide sich einsenkt, noch durch ein Zweigchen mit dem zweiten Cervcialnerven in Zusammenhang steht; nachdem der erste eine Strecke weit cranialwärts in der Scheide des Accessorius verlaufen, verlässt er diese wieder in spitzem Winkel und geht caudal-lateralwärts zur Dura. Das unscheinbare Ganglion liegt aussen.

Fall 19. Ganz ähnlich dem vorigen, nur geht der vom Accessorius wegtretende Faden höher oben, wenig unterhalb des Calamus scriptorius ab.

Fall 20. Ein Bündel, das ganz nahe dem zweiten Cervicalnerven entspringt, trifft fast in rechtem Winkel auf den Acces-

sorius und, nachdem es noch einen Faden zum zweiten Halsnerven entsandt, senkt es sich mit einem Wurzelfaden des Accessorius in dessen Scheide ein, läuft eine Strecke weit in ihr cranialwärts und tritt dann wieder ab, um in die Dura zu gehen. Das Ganglion liegt aussen.

Fall 21. Dicht neben dem zweiten Cervicalnerven entspringt ein dickes Bündel, weiter cranialwärts noch ein dünneres; beide Bündel konvergieren und verschmelzen am Accessorius angekommen unter sich, sowie mit diesem Nerven; so entsteht eine knotige Auftreibung, die jedoch keine Ganglienzellen enthält. Von diesem scheinbaren Ganglion geht ein Faden zum zweiten Cervicalnerven, während cranialwärts von der Anschwellung vom Accessorius ein Bündel lateralwärts zur Dura zieht. Das Ganglion liegt an normaler Stelle und ist verhältnismässig kräftig.

Fall 22. Ein mässig dickes Bündel entspringt dicht neben dem zweiten Cervicalnerven und verläuft zugleich mit einem Wurzelfaden des Accessorius zu dessen Stamm, giebt einen Zweig zum zweiten Cervicalnerven ab, mit seinem Hauptzweig kreuzt es den Accessorius dorsal und lateral in schräger Richtung, wobei er ihm fest adhäriert. Das Ganglion liegt aussen.

Fall 23. Etwas weiter cranialwärts, als sonst dem Verlauf des ersten Cervicalnerven entspricht, entfernt sich lateral vom Accessorius ein Nervenbündelchen, das schräg caudal-lateralwärts verläuft und an der gewöhnlichen Stelle, neben der Arteria vertebralis in die Dura geht. Ob der proximale Teil überhaupt nicht vorhanden, oder als solcher ein Ästchen anzusehen ist, das vom zweiten Cervicalnerven zu einem Accessoriuswurzelfaden entsendet wird, ist nicht zu entscheiden. Das Ganglion liegt aussen, ist makroskopisch kaum wahrnehmbar.

Fall 24. Zwei zarte Fäden, wovon einer dicht neben dem zweiten Cervicalnerven entspringt, konvergieren und verlaufen medial und ventral vom Accessorius; mit diesem Nerven hängen

sie an der Kreuzungsstelle bindegewebig fest zusammen, lateralwärts vom Accessorius treten sie zu einem ganglionartigen zellenlosen Knoten zusammen, von dem aus ein dickerer Faden lateralwärts zur Dura zieht, um gleich nach Eintritt das eigentliche Ganglion zu bilden.

Fall 25. Zwei kräftige parallel zu einander verlaufende Bündel, wovon das eine dicht neben dem ersten Bündel des zweiten Cervicalnerven entspringt, verschmelzen innig mit dem Accessorius; lateral geht aus dem Accessorius ein Bündel hervor, das zur Dura geht und ausserhalb des Duralsackes sein Ganglion bildet. Offenbar gehen von den beiden genannten Bündeln des ersten Cervicalnerven Elemente in den Accessorius über, da das vom Accessorius lateralwärts zur Dura ziehende Bündel des ersten verhältnismässig wenig kräftig, der Stamm des Accessorius dagegen cranialwärts vom ersten bedeutend kräftiger ist als caudalwärts von ihm, ohne Wurzelfäden aufgenommen zu haben (Fig. 3).

Fall 26. Zwei nahe beieinander gelegene dickere Bündel laufen parallel zu einander fast senkrecht auf den Accessorius zu und verschmelzen mit ihm; lateralwärts von dieser Stelle geht ein Bündel zur Dura, nachdem es noch einen Faden aufgenommen hat, der mehr cranialwärts entspringt und in der Scheide des Accessorius caudalwärts zieht. Das Ganglion liegt aussen.

Fall 27. Es sind drei in Abständen von einander aus dem Centralorgan austretende Nervenfäden, welche die dorsale Wurzel darstellen. Der cranialwärts erste derselben steht sowohl mit dem Accessoriusstamm als auch mit dem mittleren Faden in Verbindung, ehe er sein Hauptästchen caudalwärts entsendet zum Anschluss an den nunmehr vereinigten mittleren und untersten Faden, welch letzterer ausser dieser Verbindung auch ein Zweigchen in den Accessoriusstamm senkt. Die dorsale Wurzel ist also hier in ein Netzwerk von Nervenfädchen umgewandelt, das

an seinem cranialen und caudalen Rande mit dem Accessoriusstamme kommuniziert, in der Mitte sich zu dem eigentlichen Wurzelbündelchen für das erste Cervicalganglion zusammenschliesst (Fig. 1, linke Seite).

Fall 28. Hier finden sich dem vorigen Falle ähnliche, verwickelte und nur mit Mühe entzifferbare Verhältnisse vor. Zwei mittlere dickere Bündel, die parallel zu einander verlaufen, kreuzen den Accessorius und vereinigen sich lateralwärts von ihm in einer kugeligen Anschwellung. In letztere mündet ferner ein Faden, der mehr cranialwärts, als die zuerst genannten Bündel entspringt, zarter als diese ist und bei seiner Kreuzung mit dem Accessorius an diesen einen Zweig abgiebt. Ferner mündet in jenen Knoten ein Nervenfädchen, das dicht neben dem zweiten Cervicalnerven entspringt und, ehe es den Accessorius kreuzt, einen Faden distalwärts zum zweiten Cervicalnerven entsendet. Alle genannten Nervenfädchen adhärieren bei ihrer Kreuzung mit dem Accessorius diesem Nerven. Aus dem genannten Knoten, der an der Vereinigungsstelle der verschiedenen Fädchen aus Bindegewebe und kleinen Gefässchen entsteht, aber keine einzige Ganglienzelle enthält, geht lateralwärts ein dickes Bündel in die Dura und bildet ausserhalb des Duralsackes sein Ganglion.

Fall 29. Wie Fall 6. Das Bündel, das vom Accessorius lateralwärts zieht, entfernt sich von diesem Nerven hoch oben noch über der Höhe des Calamus scriptorius. Bloss an dieser Abgangsstelle ist eine knotige Verdickung, die Bindegewebszüge und Nervenfasern, aber keine Ganglienzellen enthält.

Fall 30. Die dorsale Wurzel fehlt. Auf der andern Seite desselben Individuums (Fall 6) ist eine mittelstarke Wurzel vorhanden.

Fall 31 und 32. Demselben Individuum angehörig. Absolutes Fehlen einer dorsalen Wurzel.

In nachstehender Tabelle mögen die Resultate noch einmal zusammengestellt werden:

		Die dorsale Wurzel 1 ist entwickelt verhältnismässig		
		kräftig	mittel	schwach
A. Die dorsale Wurzel des 1. Cervicalnerven entspringt selbständig vom Centralorgan	28			
1. Kein oder bloss lockerer bindegewebiger Zusammenhang mit XI				
a) Kreuzung dorsal-lateral von XI		—	1	—
b) Kreuzung medial-ventral von XI		—	2	1
2. Innige Verschmelzung oder nervöser Zusammenhang mit XI				
a) Kreuzung dorsal-lateral von XI		2	10	4
b) Kreuzung medial-ventral von XI		—	1	1
3. Keine Verbindung mit XI, dagegen mit Rad. dors. cerv. 2		—	—	—
4. Verschmelzung resp. Verbindung mit XI und zugleich Verbindungen mit Rad. dors. cerv. 2		1	3	2
B. Die dorsale Wurzel wird vom Accessorius geliefert	1	—	—	1
C. Die dorsale Wurzel fehlt vollständig	3			

Ähnliche, wie die von mir gemachten Beobachtungen hinsichtlich des Verhaltens des ersten Cervicalnerven zum Accessorius, werden mitgeteilt von einer Reihe von Autoren. Bei Asch (1750, S. 40) findet sich die Angabe: „Saepe huius posticae radicis filamenta in alterutro latere, modo in sinistro nempe modo in dextro, commiscebantur cum Accessorio eiusdem lateris“ und ferner: „Praeterea ex hac radice postica nonnulla filamenta communicabant cum postica secundi paris radice.“ Das Ganglion sollte ausserhalb des Duralsackes liegen. Unter den von späteren Autoren beschriebenen Fällen interessieren uns vor allem diejenigen, wo eine dorsale Wurzel ganz oder zum Teil fehlt. So finden wir bei Mayer (32), J. Müller

(37, S. 279) und E. Bischoff (65, S. 28), dass ein aus dem Accessoriusstamm kommendes, mit Ganglion versehenes Fädchen die dorsale Wurzel vertrat. Kazzander (91b, S. 230) beobachtete unter den 100 von ihm untersuchten Fällen zweimal, dass die sehr rudimentäre dorsale Wurzel des ersten Cervicalnerven statt vom Rückenmark, vom Accessorius entsprang; in beiden Fällen fehlte ein makroskopisch sichtbares Ganglion; in drei anderen Fällen wurde nach Kazzander die dorsale Wurzel vom zweiten Cervicalnerven abgegeben; absolutes Fehlen konnte er in 8 % konstatieren und zwar dreimal beiderseits, zweimal einseitig [1]).

Am Accessorius habe ich öfters Verdickungen beobachtet, die bei der gewöhnlichen Präparation als Ganglien erscheinen. Dieselben finden sich entweder an Stellen, wo dorsale Wurzelbündel des obersten Cervicalnerven den Accessorius kreuzen, und wurden bei Beschreibung der einzelnen Fälle erwähnt, oder da, wo Ursprungsfäden dieses Nerven sich an seinen Stamm anschliessen. Die mikroskopische Untersuchung hat ausnahmslos ergeben, dass diese Knötchen nur bindegewebige und gefässhaltige Anschwellungen sind, in denen sich keine Ganglienzellen finden.

---

[1]) Hier ist ein Irrtum zu berichtigen, der uns in unserer vorläufigen Mitteilung (Anatom. Anzeiger, Bd. X, S. 695) untergelaufen ist. Dort wurden infolge eines Versehens die von Kazzander beschriebenen Fälle nicht in die Betrachtung hereingezogen. Es wäre von besonderem Interesse gewesen, hervorzuheben, dass das Prozentverhältnis der Fälle, in denen die dorsale Wurzel des ersten Cervicalnerven vollständig fehlt, sich nach den Beobachtungen von Kazzander und von uns annähernd gleichstellt; bei Kazzander 8 %, bei uns (drei von zweiunddreissig) 9,4 %. Auch bez. der übrigen Befunde besteht eine befriedigende Übereinstimmung der relativen Häufigkeit, denn prozentual findet sich

	nach Kazzander	nach Beck
Ursprung vom Centralorgan	87	87,4
„ aus R. dors. cerv. 2	3	—
„ aus Accessorius	2	3,2
Vollständ. Fehlen	8	9,4

Nach Hyrtl (78, S. 910) sollen am Accessorius Ganglien vorkommen; diese „finden sich, schreibt Hyrtl, auch in jenen Fällen, wo der Accessorius keinen Faseraustausch mit dem ersten Halsnerven eingeht". Es hat jedoch schon E. Bischoff, der diese Knötchen ebenfalls vorfand, aber keine Ganglienstruktur in ihnen nachweisen konnte, die Vermutung ausgesprochen, dass diese von Hyrtl erwähnten Knötchen keine Ganglien, sondern nur Verdickungen der bindegewebigen Nervenscheiden gewesen seien. Dieser Vermutung würde ich mich auf Grund meiner eigenen Untersuchungen rückhaltlos anschliessen können. Kazzander (91 b, S. 234) jedoch fand, abgesehen von der grossen Anzahl der Fälle, wo das erste Cervicalganglion auf dem Accessoriusstamm lag, zweimal am Accessorius echte Ganglien, die allerdings nicht an dessen Stamm sassen, sondern in Wurzelfäden eingeschaltet waren. In einzelnen Fällen hat freilich auch Kazzander am Accessorius Knötchen und Verdickungen gesehen, die nur aus Bindegewebe bestehen und „Gefässe und Amyloidkörperchen" enthalten.

Das Spinalganglion des ersten Cervicalnerven lag in meinen Präparaten nur einmal innerhalb des Duralsackes (Fig. 2, links), seitlich vom Accessorius, ein Verhalten wie es Kazzander (S. 232) bei 5 Proz. seiner Fälle vorfand.

In der Regel stellt sich das Ganglion des ersten Halsnerven als spindelförmige Auftreibung der dorsalen Wurzel dar, welche freilich meist so unbedeutend ist, dass sie mit blossem Auge kaum bemerkbar und in diesen Fällen nur durch die mikroskopische Untersuchung sicher nachweisbar ist.

II. Säugetiere.

Im Vergleiche mit den bekannten Befunden beim Menschen fallen an der Medulla oblongata der meisten von mir untersuchten Säugetiere gewisse Unterschiede auf.

Zunächst erscheint bei letzteren die Varolsbrücke beträchtlich schmaler, die Medulla oblongata länger. Zur Seite des cranialen Teils der Pyramide, dicht hinter der Brücke, liegt die eckige Erhabenheit des Corpus trapezoides. Pyramide und Corpus trapezoides sieht man an frischen Präparaten oft sehr schön gegen die anderen Teile durch ihre weisse Farbe sich abheben. Die Vorragung der Olive neben der Pyramide fehlt bei den meisten Säugetieren.

Nach Meynert (84, S. 27) ist diese verschiedene Anordnung bei Säugetieren bedingt durch den Entwickelungsgrad des Vorderhirns. Je kleiner letzteres ist, um so schmächtiger sind auch Hirnschenkelfuss, Brücke und Pyramide, um so mehr tritt die Olive zurück und das Corpus trapezoides hervor. Letzteres ist beim Menschen auch vorhanden, aber durch die Breite der Brücke verdeckt, ebenso wie der vordere Teil der Pyramiden. Auch die Olive fehlt keinem Säugetier; sie liegt aber hinter der Pyramide in der Tiefe verborgen. Je mehr sich das Gehirn eines Säugetieres dem des Menschen nähert, um so mehr sieht man die Olive von der stärker entwickelten Pyramide nach der Seite und an die Oberfläche gedrängt. Bei den meisten Affen verhalten sich die Oliven schon ähnlich wie beim Menschen.

Was nun im besonderen die ventralen Hypoglossuswurzeln betrifft, so sah ich den Austritt derselben bei den von mir untersuchten Säugetieren niemals so weit cranialwärts, gegen die Brücke zu sich ausdehnen, wie beim Menschen; sie nahmen nie viel mehr als das caudale Drittel der Medulla oblongata ein, wenn man zu dieser noch das Corpus trapezoides und den cranialen Teil der Pyramiden rechnet (Fig. 15).

Die Arteria vertebralis pflegt ohne Belang für den Verlauf des Hypoglossus zu sein, da sie in der Regel gleich nach ihrem Eintritt in die Schädelhöhle ventralwärts verläuft und sich alsbald mit der Arterie der anderen Seite zur Basilaris vereinigt,

was gewöhnlich in der Höhe der mittleren Gruppe der Hypoglossuswurzeln geschieht; zu ihrem weiteren Verlauf benutzt die vereinigte Arterie die Medianfurche.

Für die bei der folgenden Beschreibung eingehaltene Reihenfolge der untersuchten Säugetierordnungen war der Entwickelungsgrad, in dem sich die dorsale Hypoglossuswurzel, bezw. die dorsale Wurzel des ersten Cervicalnerven befindet, massgebend.

Artiodactyla, Paarhufer.

Sus domest. (3 erwachs., 1 Fötus). Vergl. Fig. 4.

Die ventrale Wurzel des Hypoglossus ist beim Schwein sehr stark entwickelt; es sind gewöhnlich drei, seltener mehr Abteilungen von Nervenbündeln, eine caudale, eine präcaudale oder mittlere, und eine craniale, die sich innerhalb des Canalis hypoglossi zu einem gemeinschaftlichen Stamm vereinigen.

Die dorsale Wurzel des ersten Halsnerven besteht aus einer grösseren Anzahl nahe bei einander liegender Wurzelfäden, ihr Ganglion ist gut ausgebildet und liegt ausserhalb des Vertebralkanals. Bei einem Präparate fand ich an dem obersten Bündel der dorsalen Wurzel des ersten Halsnerven, kurz ehe dasselbe in die Wand des Duralsackes eintrat, beiderseits ein kleines accessorisches Ganglion. Auffallend stark entwickelt ist beim Schwein der Vagus. Bisweilen sondern sich seine Wurzelbündel in zwei Portionen; die craniale Portion schliesst sich unmittelbar an den Glossopharyngeus an und tritt mit diesem, die caudale Portion dagegen mit dem Accessorius und dorsal von ihm durch die Dura mater. Zweimal sah ich sogar die caudale Portion nochmals geteilt, so, dass der hintere Teil mit dem Accessorius, der vordere für sich allein in eine Oeffnung der Dura eintrat.

In einem erwachsenen Tier fand sich beiderseits innerhalb des Duralsacks ein accessorisches Vagusganglion. Das rechtsseitige war höchstens halb so voluminös wie das Hypoglossus-

ganglion der betreffenden Seite, das linksseitige war noch unbedeutender. Von diesem Ganglion gingen jederseits zarte Reiserchen zur Medulla oblongata und stellten einen Teil der caudalen Portion der Vaguswurzeln dar; ein anderes, rechts zwei andere Nervenbündelchen gingen vom Ganglion aus zur cranialen Portion des Vagus, während noch andere Zweigchen vom Ganglion aus zur caudalen Vagusportion und mit dieser peripherwärts verliefen.

In der cranialen Verlängerung der Linie, in der die dorsalen Spinalnervenwurzeln das Rückenmark verlassen, treten zwei oder drei Nervenfäden hervor, die, obwohl beträchtlich dünner als die Wurzelbündel der Cervicalnerven, doch mit blossem Auge noch ohne weiteres wahrnehmbar sind. Sie entstehen gewöhnlich aus zwei zarten Wurzelfäserchen. Der Abstand des am weitesten caudal gelegenen dieser Nervenfäden von der Wurzel des ersten ist ungefähr ebenso gross wie der zwischen erstem und zweiten Cervicalnerven. Die Nervenfäden verlaufen ventral-lateralwärts, konvergieren und treten, entweder vereinigt oder noch gesondert, in ein kleines, kugeliges oder auch mehr spindelförmiges Ganglion ein. Dieses liegt im wesentlichen der Medulla oblongata an, bisweilen berührt es mit seinem lateralen bezw. ventralen Pole den Stamm des Accessorius. Aus diesem (distalen) Pol des Ganglion tritt ein dickerer Nervenfaden aus, verläuft, den Accessorius umgreifend, schräg cranial- und zugleich ventro-lateralwärts, durchbricht die oberste Zacke des Ligamentum denticulatum, wendet sich dann rein ventral-cranialwärts und vereinigt sich endlich mit der caudalen Gruppe der ventralen Hypoglossuswurzel, mit der er in die Dura eintritt.

Nach dieser Beschreibung kann es keinen Augenblick zweifelhaft sein, dass hier eine echte dorsale Hypoglossuswurzel mit Ganglion vorliegt, und dass dieselbe in metamerer Beziehung zur hintersten, d. h. am meisten caudal gelegenen Wurzelgruppe des Hypoglossus gehört.

Ausser diesem caudalen Hypoglossusganglion, welches konstant zu sein scheint, habe ich nun aber in einem Falle, und zwar auf beiden Seiten, ein zweites, weiter cranialwärts gelegenes Ganglion beobachtet. Der Fall ist in Fig. 4 abgebildet. Sämtliche Wurzelfäden entsprangen in kleinen Abständen in der Fluchtlinie der dorsalen Spinalnervenwurzeln. Die Ganglien waren von spindelförmiger Gestalt, die der cranialen oder richtiger gesagt präcaudalen (mittleren) Wurzeln wenig schwächer als die der caudalen; die Anzahl der eintretenden Nervenfäden betrug zwei. Jedes Ganglion einer caudalen Wurzel setzte sich in ein dickeres Bündel fort, das seinen Verlauf zu der caudalen Abteilung der ventralen Hypoglossuswurzel in der beschriebenen Weise durch die Zacke des Ligamentum denticulatum nahm. Aus jedem Ganglion einer cranialen Wurzel trat ein Nervenfaden aus, der, den Accessorius umgreifend, in ganz ähnlichem Verlauf zu der mittleren Abteilung der ventralen Wurzel gelangte und sich mit ihr vereinigte. Auf der rechten Seite standen die beiden dorsalen Wurzeln in gar keinem nervösen Zusammenhang mit einander. Links dagegen war es anders: zwischen den beiden dorsalen Wurzeln entsprang hier aus der Medulla oblongata noch ein Nervenfädchen; dieses mündete in einen anderen Nervenfaden ein, der die beiden Hypoglossusganglien mit einander verband und, wie die mikroskopische Untersuchung ergab, vereinzelte Gruppen von Ganglienzellen enthielt. Jenes aus dem verlängerten Mark stammende Fädchen verteilte, allem Anschein nach, die in ihm enthaltenen Fasern ziemlich gleichmässig auf die beiden dorsalen Hypoglossuswurzeln. Zwischen letzteren und der hinteren Wurzel des ersten Cervicalnerven entsprang ebenfalls ein solches intermediäres, gabelförmig sich teilendes Wurzelfädchen, das den einen seiner Zweige zu dem caudalen Ganglion des Hypoglossus entsandte, den anderen zur dorsalen Wurzel des ersten Halsnerven.

Bei einem Schweinefötus von der Grösse einer Ratte lag das Ganglion des ersten Halsnerven innerhalb des Vertebralkanals. Das Ganglion hypoglossi war als ein makroskopisch gerade noch sichtbares Knötchen wahrzunehmen; es lag auf den Wurzelfäden des Accessorius. Mit Hilfe der Lupe sah man drei Fädchen in das Ganglion hinein, ein dickeres am entgegengesetzten Pol wieder austreten. Eine zweite, d. h. weiter cranial gelegene dorsale Wurzel war selbst bei diesem Fötus nicht mehr nachzuweisen. Ihr Vorkommen in dem oben beschriebenen Fall muss daher wohl als Varietät aufgefasst werden.

Bos taurus (1 erwachs., 2 Kälber, 3 Föten). Vergl. Fig. 5.

Die dorsalen Wurzeln des ersten und zweiten Cervicalnerven sind beim Rind stark entwickelt, verlaufen frei über den Accessorius hinweg und bilden ihr Spinalganglion ausserhalb des Vertebralkanals. Der Accessoriusstamm, der zahlreiche Wurzelfäden aufnimmt, tritt ventralwärts von der caudalen Portion des Vagus in das Foramen jugulare.

Die ventrale Wurzel des Hypoglossus tritt entweder in drei Abteilungen in die Dura mater, wobei die vorderste die schwächste ist, oder in zwei, nahezu gleichen Portionen. Die Vereinigung zu einem Stamm erfolgt innerhalb des Canalis hypoglossi.

Was die dorsale Wurzel betrifft, so fand ich dieselbe im allgemeinen in der von Mayer abgebildeten Anordnung vor. Ähnlich wie beim Schwein entspringen zwei konvergente Wurzelfädchen in der cranialen Fortsetzung der Linie, in der die dorsalen Spinalnervenwurzeln aus der Medulla oblongata hervorkommen. Sie treten, entweder vereinigt, oder noch gesondert, in ein makroskopisch gut sichtbares Ganglion ein. Dieses liegt ganz oder teilweise dem Stamm des Accessorius an, doch ohne irgendwie, weder durch Nervenfasern noch durch Bindegewebe, mit ihm verbunden zu sein. Die Gestalt des Ganglion ist

spindelförmig. An seinem distalen, d. i. ventro-lateralen Pole tritt ein einziges Bündelchen, das dicker ist als einer der eintretenden Fäden, hervor und alsbald durch einen Schlitz der obersten Zacke des Ligamentum denticulatum, um sich, in ganz gleicher Weise wie beim Schwein, mit der caudalen Portion der ventralen Wurzel zu verbinden.

Diese Verhältnisse sind ganz übereinstimmend beim erwachsenen Rind und beim Kalb, nur sind Wurzelfäden und Ganglion beim Erwachsenen stärker.

Beim Kalb sah ich einmal einseitig statt zwei, drei konvergente Bündelchen, jedes für sich in das Ganglion eintreten, welch letzteres in diesem Fall eine mehr walzenförmige Gestalt hatte.

Bei einem nahezu ausgetragenen Rindsfötus liess sich das Ganglion ebenfalls ohne Lupe nachweisen. Auf der linken Seite hatte es eine kugelige Gestalt und lag zwischen Accessorius und vorderer Zacke des Lig. denticulatum; drei feine Nervenfädchen traten in dasselbe ein, ein einziges, dickeres, wieder aus. Rechts war das Ganglion walzenförmig und zeigte in der Mitte eine Einschnürung; es legte sich quer über den Accessorius und erhielt aus der Medulla oblongata drei zuführende Bündelchen, von denen zwei nebeneinander an dem dorsalen Pol des Ganglion eintraten, ein drittes, caudales, dagegen an der Stelle der Einschnürung das Ganglion erreichte. Die ventrale Wurzel bestand aus drei Abteilungen, deren caudale die stärkste war und das aus dem Ganglion kommende dorsale Wurzelbündelchen aufnahm.

Bei einem anderen Fötus, der die Grösse einer mittelgrossen Katze hatte, lag beiderseits das Ganglion auf dem Accessorius; es bekam links drei, rechts zwei zuführende Fädchen. Die ventrale Wurzel zerfiel in zwei, etwa gleich starke Abteilungen.

Ein dritter Fötus, von der Grösse einer Ratte, liess noch ganz gut mit blossem Auge das Ganglion des Hypoglossus als

winziges Knöpfchen wahrnehmen. Rechts wie links lag das kugelige Ganglion zwischen Accessorius und Lig. denticulatum; ein Nervenfaden trat in das Ganglion ein, ein anderer wieder aus, um den bekannten Verlauf zur ventralen Wurzel zu nehmen.

Ovis aries (6 erwachsene, 3 Föten). Vergl. Fig. 6.

Die dorsalen Wurzeln des zweiten und des ersten Halsnerven sind stark entwickelt, verlaufen frei über den Accessorius und bilden ihr Ganglion ausserhalb des Vertebralkanals.

Die ventrale Wurzel des Hypoglossus tritt gewöhnlich in drei gesonderten Portionen in die Dura, und zwar die letzte und stärkste etwas mehr dorsalwärts als die beiden andern; die drei Portionen sind durch schmale Durabrücken oder sogar knöcherne Spangen von einander geschieden, sie treten im Canalis hypoglossi zur Bildung des einheitlichen Nervenstammes zusammen. Doch sah ich auch, dass alle drei dicht nebeneinander in eine Duraöffnung sich einsenkten.

Auch beim Schaf ist eine dorsale Wurzel des Hypoglossus vorhanden, allein die Verhältnisse liegen nicht so einfach wie beim Schwein und beim Rind. Die aus der Medulla oblongata tretenden Wurzelfädchen sind viel feiner als bei jenen beiden Species und sind nicht ohne weiteres wahrzunehmen. Es gelingt jedoch mit Sicherheit, die dorsale Wurzel und ihr Ganglion aufzufinden, wenn man von der ventralen Hypoglossuswurzel ausgeht. Hier findet sich, etwa von der Mitte der caudalen Portion abgehend, ein einziger Nervenfaden, der dorsal- und schräg caudalwärts emporzieht und lateral neben dem Accessoriusstamme in ein kleines Ganglion eintritt. Die Form dieses Ganglion ist entweder mehr spindelförmig und etwas abgeplattet, oder walzenförmig mit einer kleinen Einschnürung in der Mitte. Das Ganglion liegt in der Regel lateral und ventral vom Accessorius, nur in einem Falle legte es sich so um diesen Nerven

herum, dass der dorsale Abschnitt an dem Accessorius ruhte, der ventrale ihn seit- und abwärts überragte (vergl. Fig. 6).

Was die eigentlichen dorsalen Wurzelfäden betrifft, so waren deren in der Regel zwei oder drei vorhanden, die ihren Verlauf von dem Ganglion aus gegen das Centralorgan, um den Accessorius herum nahmen, divergierten und sich in das verlängerte Mark einsenkten entweder in der Fortsetzung der Linie, in der die dorsalen Spinalnervenwurzeln entsprangen oder weiter ventralwärts, mehr oder weniger der Austrittslinie der Accessoriuswurzeln sich nähernd. Da wo sie sich mit dem Accessoriusstamm kreuzten, waren sie bisweilen durch Bindegewebe an ihn angeheftet.

In einem Falle setzte sich das Ganglion an seinem dorsalen Pole in ein einziges Nervenbündelchen fort, welches, sobald es am Accessorius ankam, in diesem zu verschwinden schien. Bei genauer Untersuchung stellte sich jedoch heraus, dass wenig weiter caudalwärts wieder ein ungefähr gleich starkes Nervenfädchen den Accessorius verliess, senkrecht von ihm abgehend zur Medulla oblongata anstieg und in dieselbe eintauchte, wenig dorsalwärts von der Linie, in der die Accessoriuswurzeln entsprangen. Es war dies Fädchen ohne Zweifel das proximale Stück der dorsalen Wurzel, die eine Strecke weit in der Scheide des Accessorius verlief.

Die Zacke des Ligamentum denticulatum, die seitlich vom Accessorius, wenig oberhalb des ersten Halsnerven inseriert, ist beim Schaf wie beim Kalb, einfach, nicht doppelt wie beim Schwein; die dorsale Wurzel des Hypoglossus durchbricht diese Zacke aber nicht, wie dies beim Kalb der Fall ist, sondern zieht cranialwärts von derselben zur ventralen Wurzel hinab.

Bei Schafsföten fand sich folgendes. Bei dem ältesten der untersuchten Föten, der nahezu ausgetragen war, setzte sich die ventrale Wurzel des Hypoglossus auf der rechten Seite aus drei Abteilungen zusammen, deren craniale nur aus einem ein-

zigen, durch ein eigenes Knochenkanälchen verlaufenden Bündelchen bestand; die mittlere und die caudale Abteilung — letztere war die stärkste —, traten zwar durch gesonderte Öffnungen der Dura, aber durch einen gemeinsamen Knochenkanal aus, in dem sie als zwei Stämme nebeneinander verliefen. Links waren es nur zwei Abteilungen; die craniale war die schwächere. Die beiden Abteilungen waren beim Eintritt in den Canalis hypoglossi durch eine knöcherne Wand von einander getrennt, trafen sich aber in der Mitte des Kanals und setzten nebeneinander ihren Lauf fort, als zwei Nervenstämme.

Eine dorsale Wurzel des Hypoglossus konnte an diesem Präparat nicht nachgewiesen werden, wahrscheinlich infolge einer Läsion des Objektes. Denn bei zwei, nur wenig jüngeren Föten, bei denen die ventrale Wurzel wie beim vorigen entweder aus zwei oder aus drei Abteilungen zusammengesetzt war, lag in allen vier Fällen eine dorsale Wurzel mit zugehörigem Ganglion wohlentwickelt vor.

Bei dem einen der wenig jüngeren Föten ging von der ventralen Wurzel ein einziger Faden dorsalwärts an dem Accessorius vorüber und bildete ein Ganglion, das aber beiderseits nicht ventral, sondern dorsal von dem Accessorius lag und durch zwei divergente Fädchen mit dem verlängerten Marke in Zusammenhang stand.

Bei dem andern der wenig jüngeren Föten verlief links die dorsale Wurzel von der Stelle ihrer Vereinigung mit der ventralen, zuerst in leichtem Bogen dorsal- und caudalwärts, bis sie die Frontalebene des Accessorius erreichte, dann wandte sie sich an der Seite dieses Nerven cranialwärts und bildete hier ein kleines Ganglion. Von da ab wurde die Verfolgung schwieriger. Denn zwischen dem Stamm des Accessorius und dem Ganglion fand sich nicht bloss Bindegewebe, sondern auch eine Anzahl feinster Nervenfädchen, die deutlich aus dem Ganglion in den Accessorius übertraten. Mit letzterem zog augenschein-

lich ein Teil der Fädchen peripheriewärts; ein anderer centralwärts verlaufender Teil aber trat als ein Wurzelfädchen vom Accessorius weg in das verlängerte Mark ein.

Auf der rechten Seite desselben Präparats lag das Ganglion hypoglossi ventral vom Accessorius, war von länglich-walzenförmiger Gestalt und zeigte zwei Einziehungen. Das von dem Ganglion aus centralwärts ziehende Fädchen teilte sich da, wo es den Accessorius kreuzen musste, in zwei Zweigchen, von denen das eine sich mit jenem Nerven vereinigte, ohne an anderer Stelle wieder zum Vorschein zu kommen, das andere dagegen sich einem Wurzelfaden des Accessorius anschloss und in dessen Scheide zur Medulla oblongata verlief.

Cervus capreolus (zwei erwachsene). Vergl. Fig. 7.

Beim Reh sind die zwei ersten Cervicalnerven zwar gut ausgebildet, die Anordnung ihrer dorsalen Wurzelfäden ist aber keine so regelmässig fächerförmige, wie beim Schaf; ihr Eintritt in die Dura mater erfolgt in zwei oder drei Gruppen, seltener durch eine gemeinsame Öffnung.

Die ventrale Hypoglossuswurzel besteht aus zwei Abteilungen konvergenter Fäden; in der Stärke sind sie entweder einander gleich, oder ist die caudale etwas mächtiger. Der Eintritt der beiden Abteilungen in die Dura erfolgt ventral vom Accessoriusstamme, ungefähr in der Mitte zwischen der vordersten Zacke des Ligamentum denticulatum und den transversalen Vagusfasern. Am Eingang in den Canalis hypoglossi trennt eine knöcherne Scheidewand die beiden Abteilungen des Hypoglossus, später verlaufen sie nebeneinander in dem gemeinsamen Kanal.

Eine dorsale Wurzel des Hypoglossus war immer vorhanden; sie verhielt sich ganz so wie beim Kalb, war mit blossem Auge gut wahrnehmbar und zeigte in keinem Falle irgend welchen Zusammenhang mit dem Stamm oder den Wurzelfäden des

Accessorius. In einem Falle (rechterseits in Fig. 7) war es ein einziges, sonst zwei Nervenfädchen, die in gewissem Abstande von der dorsalen Wurzel des ersten Cervicalnerven, in derselben Fluchtlinie wie diese, aus der Medulla oblongata hervorkamen, in ventraler und zugleich schräg cranialer Richtung verliefen und neben einander in ein spindelförmiges Ganglion übergingen. Das Ganglion lag gewöhnlich mit seinem dorsalen Abschnitt der Medulla oblongata an, mit seinem ventralen Ende ruhte es auf dem Stamm des Accessorius, ohne jedoch, wie gesagt, auch nur bindegewebig an ihm befestigt zu sein. An seinem ventralen Pole setzte es sich in ein dickeres, rundliches Fädchen fort, welches die vorderste Zacke des Lig. denticulatum durchbohrte und jenseits derselben umbog, um sich den letzten Fäden der ventralen Wurzel des Hypoglossus beizugesellen.

Cervus elaphus (ein erwachsener).

Die dorsale Wurzel des ersten Cervicalnerven besteht aus einer Anzahl konvergenter Bündel, die dicht nebeneinander in die Dura eintreten.

Die ventrale Hypoglossuswurzel verlässt links in zwei Abteilungen die Schädelhöhle; die craniale wird bloss durch ein einziges schwaches Bündel dargestellt und verläuft durch ein eigenes Knochenkanälchen; die caudale Abteilung besteht aus einer grösseren Anzahl fächerförmig zusammentretender Fäden, die sich zwar wieder in zwei Gruppen ordnen, aber doch gemeinsam in die Dura eintreten. Rechts lassen sich drei gesondert eintretende Abteilungen unterscheiden; die craniale besteht nur aus zwei feinen Nervenbündelchen, die beiden anderen je aus fünf bis sechs stärkeren Bündeln.

Eine dorsale Hypoglossuswurzel findet sich vor, allein ihr Verhalten unterscheidet sich von demjenigen beim Reh und gleicht mehr dem Verhalten beim Schafe. Auf der linken Seite verliessen mit den am meisten caudal gelegenen ventralen

Wurzelfäden des Hypoglossus zwei rundliche Nervensträngchen die Schädelhöhle; verfolgte man dieselben centralwärts, so sah man sie bald in ein kugeliges Ganglion eintreten, das noch auf den ventralen Wurzelbündeln lag; am centralen Pole verliessen zwei gleich dicke Fädchen das Ganglion und wandten sich dorsalwärts. Das craniale Fädchen ging, zwischen Medulla oblongata und Accessoriusstamm sich durchwindend, zu einem Wurzelfaden dieses Nerven, verlief in dessen Scheide eine Strecke cranialwärts, trennte sich wieder ab und trat nun dorsalwärts von der Ursprungslinie der Accessoriuswurzeln in das verlängerte Mark. Das caudale Fädchen verschmolz so innig mit dem Stamm des Accessorius, dass über sein Verbleiben zunächst nichts festzustellen war. In der Nähe der dorsalen Wurzel des ersten Halsnerven aber ging ein Zweigchen vom Accessorius dorsalwärts ab, das ganz den Eindruck machte, als ob es das proximale Endstück jenes Fädchens wäre.

Auf der rechten Seite des Präparats lag das Ganglion an derselben Stelle wie links, war aber von walzenförmiger Gestalt und zeigte in der Mitte eine Einschnürung. An seinem distalen Pole setzte es sich in ein einziges Fädchen fort, das sich mit der ventralen Wurzel vereinigte; von dem proximalen Ende wandte sich ein Fädchen dorsalwärts zur medialen Seite des Accessorius. Von da ab war sein weiterer Verlauf nur schwer zu verfolgen, nach vorsichtiger Auseinandernahme der Accessoriusfäden, zwischen denen es sich in die Medulla oblongata einsenkte.

Capra hircus (6 erwachsene, 1 Fötus).

Bei der Ziege sind die Verhältnisse ähnlich wie beim Schaf. Der zweite und der durch einen grösseren freien Zwischenraum von ihm getrennte erste Cervicalnerv weisen eine sehr gut ausgebildete hintere Wurzel auf. Die Wurzelfäden sind fächerförmig angeordnet und treten dicht nebeneinander in die Dura

ein. Nur einmal sah ich die hintere Wurzel des ersten Halsnerven sich in zwei Gruppen spalten, die gesondert eintraten. Das erste Spinalganglion liegt immer ausserhalb des Vertebralkanals und ist gut entwickelt.

Der Eintritt der ventralen Wurzel des Hypoglossus in die Dura erfolgt, ganz wie beim Schaf, in drei Abteilungen, von denen die craniale sehr schwach ist und bloss aus einem einzigen Bündelchen besteht, während die beiden anderen aus einer Anzahl konvergenter Bündel zusammengesetzt sind. Die caudale Abteilung ist nie viel stärker als die mittlere, ja es kommt vor, dass im Gegenteil diese um ein beträchtliches mächtiger ist. Die beiden letzten Abteilungen treten in der Regel neben einander in die Dura, höchstens durch eine ganz schmale Brücke von einander geschieden, selten ist die Entfernung eine grössere und der Anfangsteil des Canalis hypoglossi durch eine knöcherne Wand geteilt. Die craniale Abteilung tritt immer in einer gewissen Entfernung von der mittleren und etwas mehr ventralwärts in die Dura und durch ein eigenes Knochenkanälchen.

Was die dorsale Hypoglossuswurzel anlangt, so ist hier der merkwürdige Befund zu konstatieren, dass ich in keinem einzigen meiner von erwachsenen Tieren stammenden Präparate eine solche nachweisen konnte, was ich doch, bei der nahen Verwandtschaft der Ziege zum Schaf, erwarten musste.

Bei einem Ziegenfötus von 5,5 cm Körperlänge, dessen Kopf ich in eine sagittale Schnittserie zerlegt hatte, fand sich das Hypoglossusganglion beiderseits noch vor; es liegt dorsal vom Accessorius, ungefähr in gleicher Höhe mit der Stelle, wo die ventrale Hypoglossuswurzel in die Dura eintritt. Auch Schnittstücke der zu dem Ganglion tretenden Nervenfasern sind in den benachbarten Schnitten vorhanden, so dass sich im ganzen bei diesem Fötus die dorsale Hypoglossuswurzel als noch ziemlich gut erhalten darstellt, in den Dimensionen des

Ganglion nahezu entsprechend dem Entwickelungsgrad, den sie auch bei Schafsembryonen gleicher Grösse darzubieten pflegt.

Um so auffallender erscheint der spurlose Schwund beim erwachsenen Tier.

Nach Schiff (58, S. 147) soll der Hypoglossus bei jungen Ziegen an seiner Wurzel Sensibilität besitzen, die er durch ein Ästchen der hinteren Wurzel des Cervicalnerven bekäme. Aber auch eine derartige Verbindung, die man vielleicht als Ersatz für eine eigentliche dorsale Wurzel hätte halten können, fand sich bei meinen Untersuchungen, wenigstens innerhalb der Schädelhöhle, niemals, und bildet wahrscheinlich nur eine Ausnahme.

Antilope cervicapra (eine erwachsene).

Der erste Cervicalnerv besitzt eine starke dorsale Wurzel.

Links besteht die ventrale Wurzel des Hypoglossus aus drei etwa gleich starken Abteilungen, die von einander durch schmale Knochenbrücken getrennt sind, sich aber im Canalis hypoglossi aneinanderlegen. Rechts sind es ebenfalls drei Abteilungen: eine craniale, nur aus wenigen Bündeln bestehende, ist von der mittleren durch eine Knochenspange, die mittlere von der beträchtlich stärkeren caudalen durch eine schmale Durabrücke getrennt. Von einer dorsalen Hypoglossuswurzel war keine Spur zu finden.

Tragulus meminna, Zwergmoschustier
(eine erwachsene).

Auch hier besitzt der Halsnerv eine starke dorsale Wurzel. Die ventrale Hypoglossuswurzel ist kräftig entwickelt. Beiderseits lassen sich an ihr drei Abteilungen unterscheiden, die durch Knochenbrückchen von einander getrennt in den Kanal eintreten. Die craniale Abteilung ist bloss von einem zarten Nervenbündelchen gebildet, die mittlere und caudale von

mehreren konvergenten, stärkeren Bündeln; die caudale Abteilung ist etwas stärker als die mittlere.

Eine dorsale Wurzel ist nicht nachweisbar.

Carnivora, Raubtiere.

Canis familiaris (10 erwachsene verschiedener Rassen).

Vergl. Fig. 8.

Die dorsale Wurzel des ersten Cervicalnerven zeigt nicht die regelmässige starke Ausbildung, welche die bisher beschriebenen Huftiere auszeichnet, sondern sie variiert, ist bald mehr bald weniger stark; gewöhnlich besteht sie nur aus wenigen Wurzelbündeln ungleicher Dicke. Doch liegt das Ganglion in der Regel noch ausserhalb des Duralsackes; nur ausnahmsweise sieht man es im eröffneten Duralsack ganz oder zur Hälfte frei liegen. In diesen Fällen finden sich dann bisweilen auch kleine „Ganglia aberrantia" den Wurzelfäden anliegend.

Die ventrale Wurzel des Hypoglossus ist beim Hunde mässig kräftig entwickelt; sie wird durch 6—10 konvergente Wurzelfäden gebildet, die ventralwärts vom Accessorius, etwa in Höhe des Calamus scriptorius, meist dicht nebeneinander, seltener in zwei Abteilungen in die Dura eintreten; innerhalb des gemeinschaftlichen Kanals erfolgt die Vereinigung zu einem Nervenstamme

Was die dorsale Hypoglossuswurzel betrifft, so fand sich dieselbe unter den zehn untersuchten Objekten neunmal beiderseits vor, während sie einmal beiderseits fehlte. Der letztere Fall betraf einen Pudel. Dass der negative Befund hier durch die Präparation verschuldet gewesen, ist nicht anzunehmen, da dieselbe gar keine Schwierigkeiten bot. Bei einem anderen Pudel fand sich die dorsale Wurzel gut entwickelt vor; ich betrachte jenen negativen Befund daher als Varietät, das Vorhandensein der dorsalen Hypoglossuswurzel beim Hunde als die Regel.

In ihrer Anordnung und Stärke zeigt sie alle möglichen Variationen; selten aber sind die Verhältnisse so einfach wie beim Kalb oder Reh, bisweilen vermag nur die Verfolgung von der ventralen Wurzel aus dieselben aufzuklären. Das Ganglion hypoglossi liegt in der Regel ventralwärts vom Accessorius, bald näher, bald weiter entfernt, seltener lateral oder medial von ihm. Niemals sah ich es dorsalwärts von demselben, obgleich dies nach Vulpian auch vorkommt.

Wie die Lage, so ist auch die Form und die Grösse des Ganglion, selbst bei demselben Individuum sehr verschieden. Bald ist die Form mehr kugelig, bald mehr spindelförmig, bald abgeplattet oder linsenförmig, bald ganz unregelmässig. Die Dimensionen des Ganglion richten sich im allgemeinen nach der Grösse des Tieres, weniger nach der Rasse.

Von dem Ganglion geht meist ein einziger Nervenfaden zu der ventralen Wurzel; bisweilen sind es deren zwei, die entweder ganz nahe bei einander sich der ventralen Wurzel anschliessen oder in einiger Entfernung von einander. An seinem dorsalen Pole münden in das Ganglion ein oder zwei Nervenfäden ein, welche in der Regel lateral, in einzelnen Fällen aber auch medial vom Accessoriusstamm zur Medulla oblongata verlaufen; sie treten in dieselbe ein meist in der Fluchtlinie, in welcher die dorsalen Cervicalnerven entspringen, seltener schon weiter lateralwärts. Da, wo diese Nervenfäden den Accessorius kreuzen, stehen sie mit diesem bisweilen durch ganz feine Nervenfäserchen in Verbindung, fast immer aber adhärieren sie ihm oder seinen Wurzelfäden durch Bindegewebe.

In einigen Fällen sah ich den einen oder andern Faden der dorsalen Hypoglossuswurzel sich in die Scheide einer Accessoriuswurzel einsenken und mit dieser zur Medulla oblongata verlaufen. In andern Fällen trat sie in die Scheide des Accessoriusstammes ein, verlief in ihr eine Strecke caudalwärts und

ging in der Nähe des ersten Halsnerven wieder ab und senkrecht zur Medulla.

Einen Fall, wo auf einer Seite zwei Ganglien und zwei dorsale Wurzeln vorhanden waren, wie solche von Vulpian beschrieben werden, konnte auch ich beim Hunde beobachten. Auf der rechten Seite eines Präparates entfernte sich von dem letzten Bündel der ventralen Hypoglossuswurzel ein Faden, der schräg caudalwärts verlief und alsbald in ein Ganglion eintrat; aus diesem Ganglion ging ein Nervenfaden zur Medulla oblongata. Von einem der cranialen Bündel der ventralen Wurzel entfernte sich ebenfalls ein Fädchen und trat in ein Ganglion ein; dies war etwas kleiner als das andere. An seinem dorsalen Pole gingen einige feine Nervenfädchen aus ihm hervor, die, wie es den Anschein hatte, zum verlängerten Mark verliefen. Die beiden Ganglien standen durch einen Nervenfaden miteinander in Verbindung.

Canis vulpes (3 erwachsene).

Beim Fuchs finden sich im wesentlichen dieselben Verhältnisse vor wie beim Hunde. Das Ganglion des obersten Halsnerven liegt immer ausserhalb des Vertebralkanals. Die ventrale Wurzel des Hypoglossus wird aus etwa sechs konvergenten Nervenbündeln gebildet, die dicht nebeneinander in die Dura eintreten.

Eine dorsale Wurzel des Hypoglossus mit Ganglion findet sich an allen Präparaten. Das Ganglion liegt seitlich vom Accessoriusstamm oder zwischen diesem und der ventralen Wurzel; es ist von kugeliger oder linsenförmiger Gestalt und zeigt hinsichtlich seiner Grösse erhebliche Verschiedenheiten, sogar zwischen der rechten und linken Seite desselben Präparates. Von dem Ganglion geht distalwärts ein Nervenfaden zu den caudalwärts letzten Bündeln der ventralen Wurzel, proximalwärts ein oder zwei feine Fädchen lateral über den Accessorius hinweg, an den

sie durch Bindegewebe angeheftet sind, zur Medulla oblongata; sie treten in dieselbe ein etwas lateralwärts von der Ursprungslinie der dorsalen Wurzelfäden der Cervicalnerven.

Putorius vulgaris (3 erwachsene). Vergl. Fig. 9.

Beim Iltis zeigt die dorsale Wurzel des ersten Cervicalnerven eine gewisse Reduktion im Vergleich mit der zweiten. Ihre Wurzelfäden sind vermindert und unregelmässig gelagert; ihr Ganglion liegt im Duralsack frei, entweder dem Accessoriusstamm angeheftet (Fig. 9) oder lateralwärts von ihm näher an der Duralwand.

Die ventralen Wurzelfäden des Hypoglossus treten entweder dicht nebeneinander oder, was ich zweimal beobachtete, in zwei Abteilungen in die Dura ein. Die dorsale Hypoglossuswurzel war in allen Fällen beiderseits vorhanden; von den letzten Bündeln der ventralen Wurzel lässt sich ein Nervenfaden verfolgen, der caudal-dorsalwärts, lateral vom Accessorius (ausnahmsweise medial) verläuft und zu einem kleinen Ganglion führt, welches in der Regel kugelige oder linsenförmige Gestalt besitzt. Die Lage des Ganglion ist verschieden; bald liegt es auf dem Accessorius, bald seitlich, bald ventralwärts von diesem, ist aber stets durch Bindegewebszüge an denselben angeheftet. Bisweilen sieht man auch feine Nervenfäserchen vom Ganglion zum Accessorius ziehen, wie in Fig. 9. An seinem dorsalen Pole gehen von dem Ganglion ein, seltener zwei Fäden aus und zur Medulla oblongata, um wenig lateralwärts von der Fluchtlinie, in der die dorsalen Cervicalwurzeln zu Tage treten, im Mark zu verschwinden.

In einem Falle sah ich, wie von den beiden obersten Bündeln der dorsalen Wurzel des ersten Halsnerven je ein feines Nervenfädchen sich abzweigte. Diese beiden Fädchen schlugen eine craniale Richtung ein, vereinigten sich und gesellten sich dem Nervenfaden bei, der vom Hypoglossusganglion zur ventralen

Wurzel dieses Nerven verläuft. Es handelte sich also hier um eine Anastomose zwischen den dorsalen Wurzeln einerseits des ersten Halsnerven, andererseits des Hypoglossus.

Mustela martes (1 erwachs.).

Beim Marder liegt das Ganglion cervicale primum ausserhalb des Wirbelkanals. Die dorsale Hypoglossuswurzel ist zarter als beim Iltis; ihr Ganglion liegt dorsalwärts vom Accessorius der Medulla an.

Lutra vulgaris (1 erwachs.).

Die dorsalen Wurzeln der beiden ersten Cervicalnerven sind mässig kräftig entwickelt. Das Spinalganglion des ersten Halsnerven liegt beiderseits innerhalb des Duralsackes zur Seite des Accessorius und hat eine kugelige Form. Bemerkenswert ist, dass auf der linken Seite des Objektes die ganze dorsale Wurzel des ersten Cervicalnerven medial vom Accessorius zwischen diesem Nervenstamm und der Medulla durchtritt, um sich in der normalen Fluchtlinie in letztere einzusenken.

Der Hypoglossus der Fischotter ist wenig mächtig; seine ventrale Wurzel besteht aus einer Anzahl konvergenter Nervenfäden, die in zwei, durch eine schmale Durabrücke von einander getrennten, Abteilungen die Schädelhöhle verlassen. Auf jeder Seite findet sich eine dorsale Wurzel mit Ganglion vor. Rechts liegt das spindelförmige Ganglion nahe der ventralen Wurzel, zu der es einen Faden sendet; ein anderer geht dorsalwärts zwischen Accessorius und Medulla hindurch und spaltet sich in zwei Fädchen, die in das Mark eintreten. Links liegt das Ganglion medialwärts vom Accessorius und ist an diesen bindegewebig angeheftet; es sendet einen Faden zur Medulla oblongata, der sich in diese einsenkt.

Viverra civetta, afrikanische Zibetkatze (1 erwachs.).

Vergl. Fig. 10.

Die dorsalen Wurzeln des ersten und zweiten Halsnerven

sind kräftig entwickelt und werden von einer grösseren Anzahl fächerförmig verlaufender Bündel gebildet. Dasselbe gilt vom ventralen Teil des Hypoglossus, dessen Wurzelbündel dicht nebeneinander in die Dura treten.

Seine dorsale Wurzel ist mit blossem Auge sichtbar. Das auf dem Accessorius ruhende kugelige Ganglion steht durch ein Zweigchen mit der ventralen Wurzel in Zusammenhang; rechts gehen zwei, links drei Fädchen vom Ganglion zum verlängerten Marke. Das linksseitige Ganglion steht durch einen Faden mit der dorsalen Wurzel des nächsten Cervicalnerven in Verbindung.

Ursus tibetanus (1 erwachs.).

Bei einem Exemplar von Ursus tibetanus zeigen sich ebenfalls die dorsalen Wurzeln der ersten beiden Halsnerven kräftig entwickelt; sie entspringen ganz dicht übereinander. Der aus 4—6 konvergenten Bündeln bestehende ventrale Teil des Hypoglossus verhält sich wie bei Viverra. Desgleichen ist auch hier mit blossem Auge deutlich rechts und links je ein Hypoglossusganglion zu sehen, das einen Nervenfaden zur ventralen Wurzel und ein bezw. drei zarte Fädchen zur Medulla oblongata entsendet. Das spindelförmige Ganglion liegt rechts dorsal, links ventral vom Accessorius.

Procyon lotor, Waschbär (1 erwachs.).

Glossopharyngeus, Vagus und der mit reichlichen Wurzelfäden versehene Accessorius treten, getrennt von einander durch ziemlich breite Brücken, ins Foramen jugulare. Cervicalnerv I und II sind mit kräftigen dorsalen Wurzeln ausgestattet.

Der Hypoglossus wird von 3 bis 4 konvergenten, dicken Bündeln gebildet, die dicht beisammen liegend die Schädelhöhle verlassen; ausserdem schliesst sich ihm aber später noch ein Bündelchen an, das von der Hauptabteilung durch eine Knochenspange getrennt bedeutend mehr cranialwärts, in derselben Höhe

wie der Accessorius, in die Dura eintritt. Leider bot das Präparat infolge vorausgegangener Verletzungen für die Untersuchung auf dorsale Wurzeln sehr ungünstige Verhältnisse dar; rechts liess sich eine solche überhaupt nicht nachweisen und muss es dahingestellt bleiben, ob sie fehlte oder durch Zerreissung zu Grunde gegangen war. Links entsprang aus der Medulla oblongata, etwas oberhalb und in Fluchtlinie der Halsnerven, ein Fädchen, das senkrecht auf den Accessorius zulief, also jedenfalls keine Wurzelfaser dieses Nerven darstellte; denn dieselben entspringen mehr ventralwärts und steigen schräg zum Stamm des Accessorius an. Ein Fädchen von der Dicke des genannten, stand mit dem letzten Bündel der ventralen Wurzel in Verbindung, aber beide Fädchen waren an den einander zugekehrten Enden zerrissen; offenbar war das Mittelstück mit dem Ganglion durch Zerreissung verloren gegangen.

Felis domestica (3 erwachsene, 2 neugeborene).
Vergl. Fig. 11.

Der zweite und erste Cervicalnerv weisen recht ansehnliche hintere Wurzeln auf, die aus einer grösseren Anzahl fächerförmig verlaufender Nervenbündel bestehen. Das Ganglion des obersten Halsnerven findet sich stets ausserhalb des Duralsackes. Die ventrale Wurzel des Hypoglossus setzt sich aus einer grösseren Anzahl konvergent verlaufender Nervenfäden zusammen, die sich in drei oder vier Gruppen anordnen, aber alle dicht nebeneinander in die Dura treten. Beim Eingang in den Canalis hypoglossi erfolgt die Vereinigung der Wurzelfäden zu einem gemeinsamen Stamm.

Während Mayer bei der Katze eine dorsale Wurzel des Hypoglossus nicht hatte auffinden können, fand Vulpian (62, S. 25) eine solche konstant vor. Wenn jenem Forscher dieselbe entging, so ist dies keineswegs zu verwundern, da sie äusserst zart ist und bei der Präparation leicht verletzt wird. Das Ver-

halten dieser dorsalen Wurzel ist ähnlich wie beim Hund. Ein oder ausnahmsweise zwei Fädchen (Fig. 11) wenden sich von den letzten Bündeln der ventralen Hypoglossuswurzel aus im Bogen caudal- und dorsalwärts und treten in ein Ganglion ein. Dieses liegt entweder auf dem Accessoriusstamme oder seitlich oder ventralwärts von ihm, hat eine kugelige, spindelförmige oder linsenförmige Gestalt und hebt sich wegen seiner grauen, durchsichtigen Beschaffenheit nur schlecht gegen seine Unterlage ab. Von seinem dorsalen Pole aus gehen ein oder zwei feine Fädchen zur Medulla oblongata und treten in dieselbe ein entweder in derselben Fluchtlinie wie die dorsalen Cervicalnervenwurzeln oder etwas mehr ventralwärts. Einmal war eine dorsale Wurzel mit Ganglion nur auf der einen Seite vorhanden; sonst fehlte sie nie.

Felis bengalensis (1 erwachsene).

Es verhält sich alles, wie bei der Hauskatze. Das sehr zarte Ganglion ruht auf dem Accessorius und besitzt einen zuführenden und einen ausführenden Faden.

Felis serval (1 erwachsene).

Wie bei der Hauskatze. Das auf dem Accessorius ruhende und diesem bindegewebig anhaftende Ganglion entsendet centralwärts einen Faden, der links eine zeitlang in der Scheide einer Accessoriuswurzel verläuft; der entsprechende Faden rechts teilt sich gegen das Centrum zu in zwei.

Felis concolor (1 erwachsene).

Der aus einer grösseren Anzahl konvergenter Bündel bestehende Hypoglossus verlässt rechts, wie in der Regel bei den Carnivoren, die Schädelhöhle so, dass sämtliche Bündel, dicht beisammen liegend, von einer Öffnung in der Dura aufgenommen werden. Auf der linken Seite des Präparats ist dagegen der

Hypoglossus in zwei Abteilungen gespalten, wovon die craniale bedeutend mächtiger ist; dieselben verlassen die Schädelhöhle, getrennt von einander durch eine ziemlich breite Durabrücke.

Links war eine dorsale Wurzel nicht aufzufinden, höchst wahrscheinlich aber ist sie hier bei der Entfernung der zahlreichen kleinen Gefässchen, die in der betreffenden Gegend vorhanden waren, abgerissen worden. Rechts lässt sich eine mit Lupe sichtbare, gut entwickelte dorsale Wurzel von der ventralen Wurzel aus verfolgen; sie führt zu einem zarten, kugeligen Ganglion, das mit seinem distalen Pole dem Accessorius, im übrigen der Medulla oblongata aufliegt. Vom proximalen Pole gehen zwei Fädchen zum verlängerten Mark.

Felis leo (2 neugeborene).

Wie bei der Hauskatze. Bei dem einen Tier ist auf jeder Seite eine offenbar sonst bei Carnivoren seltene Anastomose vorhanden zwischen den verhältnismässig weit von einander entspringenden dorsalen Wurzeln des ersten und zweiten Halsnerven.

Die dorsale Wurzel des Hypoglossus ist auch beim Löwen äusserst zart und nur mit Lupe und nach Benetzen mit Essigsäure sichtbar. Das Ganglion liegt dorsalwärts von dem Accessorius, ein Fädchen tritt ein, ein anderes aus. Das Fädchen, das die Verbindung zwischen dem Ganglion und der ventralen Wurzel herstellt, kreuzt merkwürdigerweise den Accessoriusstamm jedesmal so, dass es zwischen ihm und Medulla sich durchwindet.

Perissodactyla, Unpaarhufer.

Equus caballus (4 erwachsene, 1 Fohlen, 1 Fötus.)
Vgl. Fig. 12.

Die hinteren Wurzeln der beiden obersten Halsnerven sind verhältnismässig nicht so stark entwickelt, wie bei den Wiederkäuern, aber doch kräftig; diejenige des ersten besteht gewöhn-

lich aus 2—4 verschieden dicken Bündeln, die frei über den Accessorius wegziehen. Letzterer bekommt oberhalb des ersten Halsnerven nur wenige, unbedeutende Wurzelfäden, sendet verschiedene Anastomosen zum Vagus und tritt ventralwärts von demselben in das Foramen iugulare. Zwischen oberstem Cervicalnerven und Vagus, etwas seitlich vom Accessorius gehen die drei Abteilungen des Hypoglossus in die Dura, jede durch eine besondere Öffnung derselben. Die craniale Abteilung ist die schwächste und besteht aus einem oder zwei Bündelchen. Die mittlere und die caudale Abteilung sind so ziemlich gleichstark und besteht jede aus 3—4 konvergenten oder mehr parallel zu einander verlaufenden Bündeln. Bald nach Verlassen der Schädelhöhle treten die drei Abteilungen zu einem gemeinsamen Stamm zusammen. Charakteristisch für das Pferd ist, dass das Ligamentum denticulatum in der Regel cranialwärts von dem ersten Cervicalnerven in zwei Zacken inseriert, einer caudalen, mehr spitzen und einer cranialen, stumpferen. Die letztere verdeckt gewöhnlich einen Teil der Wurzelfäden des Hypoglossus und zwar immer die caudale Abteilung, zuweilen noch teilweise die mittlere. Obgleich ich eifrig nach den von Mayer (36, S. 330) erwähnten, ovalen, grauen Knötchen fahndete, die unter drei Fällen in zwei an den mittleren Strängen der ventralen Wurzel des Hypoglossus zu finden sein sollen, war ich doch niemals so glücklich, diese Gebilde wahrzunehmen. Wohl aber fand sich unter den untersuchten zehn Fällen einmal bei einem Fohlen auf der linken Seite die dorsale Hypoglossuswurzel; auf dem Accessorius lag ein winziges Knötchen, ein kleines Ganglion, aus dessen proximalem Pol zwei zarte Reiserchen zur Medulla oblongata zogen, aus dem distalen Pol ging ein anderes cranial-dorsalwärts von der letzten Abteilung des Hypoglossus in die harte Hirnhaut, um sich (was nicht sicher aber höchst wahrscheinlich gestellt werden konnte) innerhalb derselben mit jenem Nerven zu vereinigen.

Bei einem dreimonatlichen Fötus waren die drei Abteilungen des Hypoglossus durch Knorpelbrücken von einander getrennt; eine dorsale Wurzel konnte nicht nachgewiesen werden.

Equus asinus (1 erwachsener).

Hier ist die dorsale Wurzel des ersten Cervicalnerven kräftig entwickelt. Das Verhalten des Hypoglossus ist dasselbe wie beim Pferd. Während aber links keine Spur von einer dorsalen Wurzel auffindbar ist, ist rechts eine solche schon mit blossem Auge leicht zu konstatieren. Ein ziemlich dickes Bündelchen entspringt aus dem Mark in derselben Fluchtlinie, wie die dorsalen Halsnerven, steigt schräg gegen den Accessoriusstamm an und geht in ein Ganglion über, von dem aus ein Faden durch einen Schlitz in der Zacke des Ligamentum denticulatum hindurchtritt, um sich mit den letzten Bündeln der ventralen Wurzel zu vereinigen. Das Ganglion ist eben so gross, wie es beim Rind zu sein pflegt, kugelig, liegt auf dem Accessorius und ist mit diesem durch Bindegewebe, wahrscheinlich auch durch Nervenfäserchen verbunden.

Cetacea.

Delphinus delphis (ein erwachsener).

Hat man das Kleinhirn entfernt, so fällt vor allen Dingen, im Gegensatz zu den andern Säugern auf, dass zu den Seiten der Medulla oblongata sich die hintere Schädelgrube sehr breit und flach hinzieht; die Medulla oblongata liegt bei der Ansicht von hinten erhaben, weit über dem Niveau der Eintrittsstellen der Vagusgruppe und des Hypoglossus in die Dura. Der intracranielle Verlauf der letzten Hirnnerven ist dementsprechend verhältnismässig länger als beim Menschen.

Der Glossopharyngeus ist ein rundliches Nervenbündel, das in leichtem caudalwärts konvexen Bogen verlaufend, neben dem

Vagus durch eine besondere Duraöffnung in das Foramen jugulare eintritt.

Der Vagus wird durch eine Anzahl parallel zu einander, transversal verlaufender Wurzelbündel dargestellt, denen sich nach dem Rückenmark zu noch verschiedene Bündel anschliessen, die als Fortsetzung der Accessoriuswurzeln einen mehr bogenförmigen Verlauf haben und den Ramus spinalis vagi bilden. Doch lässt sich schwer sagen, wo die Grenze zwischen diesem und den Fasern des Accessorius ist.

Der Stamm des Accessorius entfernt sich früher, als dies bei anderen Säugern gewöhnlich der Fall ist, von der Seite des Rückenmarks, dem er bis dahin eng angelegen, und steigt schräg an, um dicht neben dem Vagus die Schädelhöhle zu verlassen.

Um die ventralen Wurzelfäden des Hypoglossus zu sehen, müssen zuerst die sie bedeckenden, beinahe in demselben Niveau wie sie verlaufenden Accessorius- und Vaguswurzeln zur Seite geschoben werden. Es zeigt sich nun, dass der Hypoglossus aus einer grösseren Anzahl platter Bündel zusammengesetzt ist, die in zwei Abteilungen, jede durch eine besondere Öffnung in die Dura eintreten. Die craniale Abteilung wird bloss durch ein einziges Bündel dargestellt, das rechts ganz fein ist. Die caudale Abteilung dagegen ist sehr mächtig; sie besteht aus drei Gruppen, deren jede aus zwei oder drei konvergenten Bündeln zusammengesetzt ist. Der Eintritt dieser Gruppen erfolgt nebeneinander, ziemlich abseits von der Medulla oblongata.

Eine dorsale Wurzel des Hypoglossus ist nicht nachweisbar; dagegen findet sich auf der rechten Seite ein Nervenfaden, der mit dem letzten ventralen Bündel jenes Nerven die Schädelhöhle verlässt, und der centralwärts verfolgt, sich als Verbindungszweig mit der hinteren Wurzel des obersten Halsnerven ausweist.

Die hinteren Wurzeln der Cervicalnerven entspringen ganz dicht nebeneinander; diejenige des obersten entspringt links in fünf verschieden dicken Bündeln, die sich caudalwärts eng an die folgenden Wurzeln anschliessen, nach oben zu aber bis über die Höhe des Calamus scriptorius reichen. Es ist dies Verhalten insofern interessant, als auf diese Weise die dorsale Wurzel des ersten Halsnerven ein Gebiet occupiert, wo bekanntlich bei einer Anzahl von Säugetieren die dorsale Wurzel des Hypoglossus hervortritt. Weder beim Menschen, noch bei Säugetieren hatte ich jemals gesehen, dass die Spinalwurzeln soweit cranialwärts reichen, wie in diesem Falle beim Delphin. Auf der rechten Seite reicht die hintere Wurzel nicht so weit nach vorn wie links. Die Ganglien der obersten Halsnerven liegen ausserhalb des Duralsackes.

Phocaena communis (1 ausgetragener Fötus).

Der Hypoglossus besteht aus fünf bis sechs starken, abgeplatteten, konvergierenden Wurzelbündeln, die in zwei Gruppen in die Dura eintreten und in ihr eingebettet eine Strecke weit verlaufen ehe sie, zu einem Stamm vereinigt, in den Knochenkanal eintreten.

Von der dorsalen Hypoglossus-Wurzel ist nichts nachweisbar.

Da der Kopf dicht unterhalb des Foramen occipitale abgetrennt war, konnte über das Verhalten der Cervicalnerven nichts festgestellt werden.

Pinnipedia.

Phoca vitulina (2 erwachsene).

Glossopharyngeus, Vagus und Accessorius durchbrechen gesondert die harte Hirnhaut. Im übrigen ist das Verhalten ähnlich wie bei den Carnivoren; man findet eine gut entwickelte

dorsale Wurzel des ersten Halsnerven, dessen Ganglion ausserhalb, in einem Falle zur Hälfte noch innerhalb des Duralsackes anzutreffen war. Der Hypoglossus ist mässig kräftig und wird von 3—4 ziemlich dicken Bündeln gebildet, welche konvergieren und in eine gemeinsame Öffnung der Dura treten. Diese Stelle liegt ziemlich hoch oben, fast in derselben Höhe, in der der Accessorius vom Foramen jugulare aufgenommen wird. Eine dorsale Wurzel des Hypoglossus ist nicht aufzufinden.

Edentata.

Dasypus novemcinctus (1 erwachsener, 1 Fötus).

Die dorsalen Wurzeln des zweiten und ersten Halsnerven sind kräftig entwickelt, die Ganglien des letzteren befinden sich aber innerhalb des Duralsacks. Auch der Hypoglossus ist ziemlich kräftig; es sind 2—3 Abteilungen, wovon die craniale die schwächste ist, die durch gesonderte Öffnungen in der Dura in den gemeinsamen Knochenkanal sich einsenken Weder bei dem ausgewachsenen Exemplar noch bei dem in eine sagittale Schnittserie zerlegten Fötus von 5,3 cm Körperlänge liess sich eine dorsale Hypoglossuswurzel nachweisen.

Prosimiae.

Lemur (L. rubriventer, L. varius, L. mongoz, L. catta, L. coronatus je 1 erwachs.).

Während die dorsale Wurzel des zweiten Halsnerven in allen fünf Formen kräftig entwickelt ist, variiert die des ersten in der Stärke ziemlich bedeutend. Vorhanden war sie stets, aber manchmal nur in Gestalt eines einzigen schmächtigeren oder dickeren Bündelchens, und zwar wie bei Lemur coronatus beiderseits, oder wie bei Lemur rubriventer, bloss auf der einen Seite. Meist waren es 2—4, bisweilen ziemlich ansehnliche Bündel,

woraus sich jene dorsale Wurzel konstituierte. Die Ganglien lagen immer ausserhalb des Duralsackes.

Die Wurzelfäden des Hypoglossus treten in der Mehrzahl der untersuchten Formen zu zwei Abteilungen zusammen, wovon die caudale in der Regel die stärkere ist; jede dieser Abteilungen wird von einer besonderen Öffnung in der harten Hirnhaut aufgenommen, und auch beim Eingang in den Canalis hypoglossi trennt dieselben eine Knochenbrücke. Nur bei Lemur mongoz war eine solche Trennung nicht vorhanden, sondern sämtliche Wurzelbündel traten dicht neben einander in die Dura und in einen einheitlichen Knochenkanal ein.

Nycticebus tardigradus (1 erwachsener).

Die hintere Wurzel des ersten Halsnerven wird links von einem einzigen, rechts vor drei konvergenten schwachen Bündelchen dargestellt. Für den Hypoglossus gilt das über Lemur gesagte, nur mit dem Unterschiede, dass rechts sich die craniale Abteilung in zwei Gruppen spaltet, die durch eine schmale Durabrücke von einander getrennt sind.

Tarsius spectrum (1 erwachsener).

Hier wird die dorsale Wurzel des ersten Cervicalnerven nur durch ein einziges feines Fädchen repräsentiert. Die Wurzelfäden des Hypoglossus treten zu einigen dickeren Bündeln zusammen, die nebeneinander die Dura durchbohren.

Von der dorsalen Hypoglossuswurzel war bei keinem der untersuchten Halbaffen eine Spur nachweisbar.

Rodentia.

Cavia cobaya (4 erwachsene).

Das Meerschweinchen besitzt eine deutlich sichtbare, aus 2—3 konvergenten Bündeln bestehende dorsale Wurzel des ersten Cervicalnerven. Ehe diese in die Dura tritt, bildet sie ihr graurötliches Ganglion, das seitlich vom Accessoriusstamm liegt.

Die ventrale Wurzel des Hypoglossus besteht gewöhnlich aus 4—6 Bündelchen, die durch Konvergenz von feinen Wurzelfädchen entstanden sind. Diese Bündelchen ordnen sich in zwei Abteilungen an, eine craniale schwächere und eine caudale stärkere, welche gesondert die Dura durchbrechen und beim Eintritt in den Canalis hypoglossi meist durch eine knöcherne Scheidewand von einander getrennt sind.

Eine dorsale Wurzel des Hypoglossus konnte ich nur in einem von den vier untersuchten Individuen auffinden, hier aber auf beiden Seiten. Das Verhalten dieser Wurzel war genau so, wie es bei Katze und Hund zu sein pflegt. In der Fortsetzung der Linie, in welcher die hinteren Wurzeln der Rückenmarksnerven zum Vorschein kamen, trat aus der Medulla oblongata ein zartes Fädchen hervor. Dieses kreuzte im rechten Winkel den Accessorius und trat sodann in ein ventralwärts von demselben gelegenes linsenförmiges kleines Ganglion ein. An seinem ventralen Pole setzte sich das Ganglion in ein Fädchen fort, das sich mit den letzten Bündeln der ventralen Wurzel vereinigte. An den sämtlichen übrigen Präparaten war von einer solchen dorsalen Wurzel nichts zu finden.

Lepus cuniculus (8 erwachsene). Vgl. Fig. 13.

Die ersten Halsnerven des Kaninchens sind mit ziemlich gut entwickelten dorsalen Wurzeln versehen; ihre Ganglien liegen stets ausserhalb des Duralsackes.

Der Hypoglossus konstituiert sich aus einer grösseren Anzahl von Nervenbündeln, welche konvergieren und in zwei Abteilungen geteilt in die Dura eintreten. Die craniale Abteilung fand ich gewöhnlich stärker als die andere; jede verlässt durch ein besonderes Foramen das Cranium. Die motorischen Fasern für die Zunge sollen ausschliesslich in der caudalen Wurzelgruppe des Hypoglossus enthalten sein (W. Krause, 84, S. 322).

Dorsale Wurzeln des Hypoglossus waren in keinem der 16 untersuchten Präparate vorhanden.

Sciurus vulgaris (4 erwachsene).

Während die hintere Wurzel des zweiten Halsnerven beim Eichhörnchen ziemlich kräftig ist, ist diejenige des ersten nur ganz schwach entwickelt. Sie wird entweder von einem oder von zwei äusserst zarten Fädchen gebildet, die noch innerhalb des Duralsackes, seitlich vom Accessorius in ihr Ganglion übergehen, von dem aus wieder ein Fädchen zur stärkeren vorderen Wurzel verläuft. In zwei Fällen konnte ich eine hintere Wurzel überhaupt nicht auffinden, und in einem Falle wurde sie ersetzt durch einen Anastomosenzweig, der von der dorsalen Wurzel des zweiten zur ventralen Wurzel des ersten Cervicalnerven verlief.

Den Hypoglossus bilden 6—8 Nervenbündelchen, die sich in drei oder vier Gruppen anordnen, von denen gewöhnlich die am meisten cranialwärts gelegene durch ein eigenes Knochenkanälchen geht, während die anderen Gruppen, die einander an Stärke so ziemlich gleichkommen, dicht nebeneinander oder höchstens durch schmale Durabrückchen getrennt, in den Hauptkanal eintreten. Eine dorsale Wurzel des Hypoglossus war in keinem Fall nachweisbar.

Mus rattus (4 erwachsene).

Auch bei der Ratte ist die hintere Wurzel des ersten Halsnerven ein rudimentäres Gebilde. Ein äusserst zartes Nervenbündelchen, das sich eng an die Medulla oblongata anschmiegt und bald mehr von der Gegend des zweiten Cervicalnerven heraufkommt, bald höher oben entspringt und schräg abwärts steigt, sieht man beim Eintritt in die Dura der vorderen Wurzel sich beigesellen; jenes Bündelchen besitzt ein selbst mit der Lupe kaum wahrnehmbares Ganglion, und in drei Fällen schien eine dorsale Wurzel des ersten Cervicalnerven gänzlich zu fehlen.

Der Hypoglossus setzt sich aus einer grösseren Anzahl feiner Nervenfädchen zusammen, die konvergieren, sich in 4—6 dickere Bündel vereinigen und neben einander die Dura durchbrechen, um innerhalb des gemeinsamen Kanals einen einzigen Nervenstamm zu bilden. Von der dorsalen Wurzel des Hypoglossus war niemals eine Spur aufzufinden.

Mus musculus (11 erwachsene).

In sieben Fällen ist eine ganz rudimentäre dorsale Wurzel des ersten Cervicalnerven nachweisbar, ihr Ganglion liegt innerhalb des Duralsacks. In den übrigen 15 Fällen gelang es nicht, eine Spur davon aufzufinden.

Bezüglich des Hypoglossus gilt dasselbe, wie für die Ratte; es existieren nur unbedeutende individuelle Verschiedenheiten in Zahl, Stärke und Anordnung der ventralen Nervenbündel des Hypoglossus. Dieser wies niemals auch nur eine Spur einer dorsalen Wurzel auf.

Insectivora.

Erinaceus europaeus (4 erwachsene). Vgl. Fig. 14.

Auffallend ist beim Igel, dass die hinteren Wurzeln der Cervicalnerven, ähnlich wie beim Delphin, in einer ununterbrochenen, dichtgedrängten Reihe von Nervenbündeln das Rückenmark verlassen und auch während ihres Verlaufs zum Foramen intervertebrale sich nur durch ganz feine Spalten gegen einander absetzen.

Die dorsale Wurzel des ersten Cervicalnerven ist beim Igel immer nur schwach entwickelt. Ein bis drei Nervenfäden kommen aus der Medulla spinalis hervor und treten in ein äusserst zartes Ganglion ein, welches auf dem Stamm des Accessorius ruht oder wenig seitlich von diesem liegt. Dies Ganglion, welches die Stelle des Intervertebralganglion vertritt, gleicht in

seinem ganzen Verhalten dem Hypoglossusganglion, wie es oben z. B. für die Carnivoren beschrieben wurde. Es ist entweder kugelig oder spindelförmig, von grauer Farbe und durchsichtig; an seinem ventralen Pole setzt es sich in einen oder zwei Nervenbündelchen fort, die sich beim Eintritt in die harte Hirnhaut mit der weit stärkeren ventralen Wurzel vereinigen. In einzelnen Fällen geht von der hinteren Wurzel oder von dem Ganglion ein Nervenfaden zu dem obersten Bündel der hinteren Wurzel des zweiten Halsnerven, um mit diesem peripherwärts zu ziehen.

Accessorius und Vagus sind wenig mächtig und nur aus einer geringen Anzahl von Wurzelfäden zusammengesetzt; sie treten neben einander in das Foramen jugulare, in einem Falle jedoch lag zwischen beiden Nerven bei ihrem Eintritt eine breite Durabrücke und ein anastomotischer Nervenfaden ging vom Vagus zum Accessorius.

Die ventrale Wurzel des Hypoglossus wird von etwa sechs konvergenten Bündeln gebildet, die dicht nebeneinander, etwa in der Höhe des Calamus scriptorius, bedeckt vom Accessoriusstamme, in die Dura eintreten und sich früh zu einem Stamm vereinigen. Von der dorsalen Wurzel ist keine Spur nachzuweisen.

Talpa europaea (11 erwachsene, 1 Fötus). Vgl. Fig. 15.

Hier sind die dorsalen Wurzeln der Cervicalnerven durch freie Zwischenräume von einander getrennt; die des zweiten Cervicalnerven ist mässig kräftig, diejenige des ersten ganz rudimentär: es ist ein einziges, äusserst zartes Fädchen, welches mit einem nur mittels starker Lupe wahrnehmbaren Ganglion versehen ist, dem Rudiment des zugehörigen Spinalganglions. Dasselbe liegt etwas dorsalwärts vom Accessorius an der Medulla spinalis. Und selbst in dieser rudimentären Form ist die dorsale Wurzel des ersten Cervicalnerven beim Maulwurf nur ausnahmsweise vorhanden, nämlich in den 22 von mir untersuchten Fällen nur

fünfmal. Die Untersuchung fand zum Teil makroskopisch, zum Teil aber an sagittalen Schnittserien der abgetrennten Köpfe mikroskopisch statt. Auch bei einem etwa 2 cm langen Fötus, der in sagittaler Schnittserie untersucht wurde, war eine dorsale Wurzel des ersten Cervicalnerven nicht vorhanden.

Der Vagus besteht nur aus wenigen Wurzelfäden. Der Accessorius verläuft sehr nahe der Austrittsstelle der vorderen Wurzeln zur Seite des Rückenmarks; vom ersten Halsnerven an läuft er nicht mehr zur Seite, sondern schräg über die ventrale Fläche der breiten Medulla oblongata zu seiner Eintrittsstelle in das Foramen jugulare (Fig. 15).

Der Hypoglossus besteht aus wenigen konvergierenden Bündeln, die, kurz bevor sie in die Dura eintreten, sich zu einem Stämmchen vereinigen; seltener fand ich zwei Stämmchen, was nach Ganser (82, S. 613) die Regel sein soll. Eine dorsale Wurzel des Hypoglossus war auch bei dem erwähnten Fötus nicht vorhanden.

Galeopithecus volans (1 erwachsener).

Die dorsale Wurzel des zweiten Halsnerven ist wenig kräftig; diejenige des ersten wird nur von einem schwachen Nervenfaden dargestellt, der von einem unbedeutenden Ganglion unterbrochen wird. Die Wurzelbündel des Hypoglossus ordnen sich in drei Abteilungen an: eine craniale, bloss aus einem einzigen Bündelchen bestehende, eine mittlere und eine caudale, welch' letztere die stärkste ist. Die craniale und mittlere Abteilung sind bloss durch eine Durabrücke von einander geschieden und vereinigen sich später; zwischen mittlerer und caudaler Abteilung dagegen ist eine knöcherne Wand. Eine dorsale Hypoglossuswurzel ist nicht vorhanden.

Chiroptera.

Verspetilio murinus (5 erwachsene).

Ausnahmsweise, d. h. in 2 Fällen von 10, fand sich eine dorsale Wurzel des ersten Cervicalnerven vor, in Form von einem, bezw. zwei Bündelchen, an welchen ein Rudiment des zugehörigen Ganglion nur mit grosser Mühe konstatiert werden konnte. In den anderen Fällen, also in der Regel, fehlt die dorsale Wurzel des ersten Halsnerven vollständig.

Die den ventralen Hypoglossus bildenden Nervenbündel treten, gewöhnlich in zwei Gruppen geordnet dicht über einander in die Dura. Eine dorsale Hypoglossuswurzel fehlt konstant.

Simiae anthropomorphae.

Pithecus satyrus (1 erwachsener). Vergl. Fig. 16.

Beim Orang-Utan entspringen die dorsalen Wurzeln der Cervicalnerven ähnlich wie beim Igel in einer ununterbrochenen Reihe von Nervenfäden, dicht über einander. Die dorsale Wurzel des zweiten Halsnerven ist kräftig entwickelt; diejenige des ersten fehlt rechterseits gänzlich, links dagegen vereinigt sich mit der unbedeutenden ventralen Wurzel ein zartes Fädchen, das schräg nach oben verläuft und sich dem Accessorius anschliesst, in dessen Scheide es peripherwärts zu ziehen scheint. Das Fädchen ist mit einem unscheinbaren, spindelförmigen Ganglion versehen, welches auf der obersten Zacke des Ligamentum denticulatum gelegen ist. Ein centrales Ende, das die Verbindung des ganglionführenden Fadens mit dem Rückenmark bewerkstelligen würde, fehlt oder ist als solches ein anastomotischer Faden anzusehen, der von der dorsalen Wurzel des folgenden Nerven zum Accessorius geht.

Vagus und Accessorius sind keine sehr mächtigen Gebilde und bestehen aus schmächtigen, wenig zahlreichen Wurzelfäden. Die Hypoglossuswurzeln ordnen sich in zwei Abteilungen an,

die etwa gleich stark sind und bei ihrem Eintritt in den Kanal durch eine knöcherne Brücke getrennt werden, später aber zu einem Stamm vereinigt das Cranium verlassen.

Troglodytes niger (1 erwachsener).

Die dorsale Wurzel des ersten Cervicalnerven ist gut entwickelt; sie besteht jederseits aus 3 bez. 4 ansehnlichen Bündeln und besitzt ein wohlausgebildetes spindelförmiges Ganglion, das ausserhalb des Duralsackes gelegen ist.

Abgesehen von dieser sehr wesentlichen Abweichung stimmt der Befund beim Chimpanse mit demjenigen beim Orang in allem überein.

Simiae cynomorphae.

Macacus sinicus (2 erwachsene).

Der schwachen ventralen Wurzel des ersten Halsnerven fehlt in allen Fällen die zugehörige dorsale Wurzel vollständig, während die dem folgenden Nerven angehörige ziemlich kräftig ist. Die fächerförmig sich anordnenden Wurzelbündel des Hypoglossus treten dicht nebeneinander durch die harte Hirnhaut; in einem Falle waren, wie beim Orang, zwei Abteilungen zu unterscheiden, wovon die craniale aus einer grösseren Anzahl und aus stärkeren Bündeln zusammengesetzt war, als die caudale.

Macacus cynomolgus (3 erwachsene).

In zwei untersuchten Individuen besitzt der erste Halsnerv nur seine ventrale Wurzel; in einem dritten findet sich beiderseits auch die zugehörige dorsale Wurzel und zwar rechts in Gestalt von zwei mit blossem Auge noch sichtbaren Nervenfäden, die an der Stelle, wo sie den Accessorius kreuzen, in ein spindelförmiges Ganglion eintreten; von diesem Ganglion aus setzt sich ein dickeres Bündelchen fort zur Vereinigung mit der vorderen Wurzel.

Die entsprechende dorsale Wurzel links ist mit blossem Auge kaum noch wahrnehmbar. Mit Hülfe der Lupe sieht man auch hier ein Ganglion von kugeliger, etwas abgeplatteter Gestalt auf dem Accessorius liegen und durch einen dickeren Faden mit der vorderen Wurzel, durch drei zartere Fädchen mit dem Rückenmark in Verbindung stehen. Das Verhalten des Hypoglossus ist dasselbe wie bei Macacus sinicus.

Macacus maurus (1 erwachsener).

Der erste Halsnerv entbehrt auch hier einer dorsalen Wurzel. Der Hypoglossus besteht wie bei den vorigen aus einer Anzahl fächerförmig angeordneter Wurzelbündel, die dicht nebeneinander in die Dura eintreten; bloss das cranialwärts erste Bündelchen geht durch eine besondere Öffnung in der harten Hirnhaut, um sich dann früh dem Hauptstamme beizugesellen.

Macacus erythraeus (3 erwachsene). Vergl. Fig. 17.

Die hintere Wurzel des zweiten Halsnerven ist kräftig entwickelt, diejenige des ersten fehlt konstant. Der Hypoglossus verhält sich in dem einen Individuum wie bei Macacus sinicus; in den beiden anderen findet sich, wie bei Orang, eine Verteilung der Bündel auf zwei Abteilungen vor, die so ziemlich an Stärke sich gleichkommen.

Cercopithecus fuliginosus (1 erwachsener).

Auf der rechten Seite fehlt die dorsale Wurzel des ersten Cervicalnerven, links dagegen ist sie vorhanden und besteht aus einigen ansehnlichen Bündeln, die zu einem seitlich neben dem Accessorius gelegenen kugeligen Ganglion führen. Von den fächerförmig verlaufenden Hypoglossuswurzeln trennt sich, wie bei Macacus maurus, das cranialwärts erste ab, um durch eine gesonderte Lücke in die Dura zu treten.

Cynocephalus hamadryas (1 erwachsener).

Die dorsale Wurzel des zweiten Halsnerven ist kräftig entwickelt, die des ersten fehlt. Bezüglich des Hypoglossus gilt das vom Orang gesagte.

Cynocephalus collaris (1 erwachsener).

Wie beim vorigen; nur besteht die craniale Abteilung des Hypoglossus bloss aus einem einzigen Bündel, während die caudale dafür um so stärker ist.

Cynocephalus porcarius (1 erwachsener).

Die dorsale Wurzel des zweiten Cervicalnerven ist mässig kräftig; ebenso die ventrale Wurzel des ersten. Mit dieser letzteren vereinigt sich auf der rechten Seite ein ziemlich dickes Nervenzweigchen, das centralwärts verfolgt zu einem winzigen, spindelförmigen Ganglion führt. Von diesem geht ein kurzes, dickes Fädchen zum Accessoriusstamm und verschmilzt innig mit ihm. Ein weiter caudalwärts vom Accessorius abgehendes Fädchen, das senkrecht von demselben abgeht und sich ins Rückenmark einsenkt, darf wohl als centrales Ende jener dorsalen Wurzel angesehen werden. Links fehlt eine solche; allerdings findet sich eine Anastomose zwischen dem Stamm des Accessorius und der ventralen Wurzel, ein Ganglion jedoch ist nicht vorhanden. Der Hypoglossus verhält sich wie beim Orang.

Cynocephalus babuin (2 erwachsene).

Die dorsale Wurzel des zweiten Halsnerven ist kräftig entwickelt. Diejenige des ersten fehlt in einem Falle ganz, in einem zweiten (auf der linken Seite des gleichen Individuum) ist bloss eine Anastomose zwischen Accessorius und ventraler Wurzel vorhanden. In dem anderen untersuchten Tier besteht links die dorsale Wurzel aus einem einzigen zarten Fädchen, das an der Stelle, wo es den Accessorius kreuzt, mit einem kleinen

Ganglion versehen ist, ausserdem aber auch noch kurz vor seinem Eintritt in die harte Hirnhaut ein winziges accessorisches Ganglion aufweist. Rechts findet sich bloss ein Ganglion, das dorsalwärts von Accessorius auf dem Rückenmarke liegt, einen dickeren Faden über den Accessorius hinweg zur ventralen Wurzel und einen gleichen zum Accessorius selbst entsendet, während es durch zwei nur mittels Lupe sichtbare Zweigchen mit dem Rückenmark in Verbindung steht. Der Hypoglossus verhält sich wie beim Orang.

Cynocephalus mormon (1 erwachsener).

Der erste Cervicalnerv besitzt eine kräftige dorsale Wurzel, deren Ganglion seitlich neben dem Accessorius gelegen ist. Links entspringt zwischen jener Wurzel und der nächstfolgenden ein intermediäres Nervenbündel, das sich mit einem andern von der ersten Cervicalwurzel kommenden vereinigt; später erfolgt wieder eine Teilung in der Art, dass ein Zweigchen zu dem genannten Ganglion geht, ein zweites mit kleinem accessorischen Ganglion versehenes zur dorsalen Wurzel des folgenden Nerven.

Der Hypoglossus verlässt auch hier wie beim Orang, in zwei Abteilungen die Schädelhöhle; rechts ist die schwächere craniale Abteilung von der caudalen durch eine Knochenbrücke getrennt, links dagegen ist die craniale die stärkere und nur eine schmale Brücke der harten Hirnhaut scheidet sie von der caudalen.

Marsupialia.

Phalangista vulpina (1 erwachsene). Vergl. Fig. 18.

Der zweite Cervicalnerv besitzt eine ziemlich kräftige dorsale Wurzel, deren oberstes Bündel linkerseits ein zartes Fädchen cranialwärts entsendet; es läuft eine Zeit lang fast parallel zu dem Stamm des Accessorius über dessen Wurzeln hin und schliesst sich

einer solchen an etwa in Höhe der obersten Zacke des Ligamentum denticulatum.

Der erste Halsnerv entbehrt links einer dorsalen Wurzel; rechts sieht man wenig cranialwärts von der Höhe, in der seine ventrale Wurzel den Wirbelkanal verlässt, auf einem Wurzelfaden des Accessorius ein winziges Ganglion liegen. Von diesem geht ein Nervenzweigchen dorsalwärts zum Rückenmark, ein zweites verbindet sich mit einem anderen Wurzelfaden des Accessorius, ein drittes endlich geht ventralwärts und verschmilzt mit dem Stamm des Accessorius; nirgends aber liess sich ein Faden entdecken, der die Verbindung mit der ventralen Wurzel hergestellt hätte. Obgleich dieses rudimentäre Ganglion nicht genau in der Querebene des ersten Halsnerven, sondern ein wenig cranialwärts verschoben seine Lage hat, so spricht doch alles dafür, dass es die verstümmelte dorsale Wurzel des ersten Halsnervendarstellt. Der Hypoglossus besteht jederseits aus zwei Abteilungen, wovon die craniale die stärkere ist; jede tritt in einen besonderen Knochenkanal ein; später vereinigen sich die beiden Kanäle jeder Seite in einen gemeinschaftlichen und ebenso vereinigen sich die beiden Nervenstränge zu einem Stamm.

Hypsiprymnus (2 erwachsene).

Der erste Cervicalnerv weist nur eine unbedeutende ventrale Wurzel auf, die dorsale fehlt vollständig, während diejenige des zweiten Cervicalnerven gut entwickelt ist. Der Hypoglossus zeigt ein verschiedenartiges Verhalten, indem in dem einen untersuchten Tier linkerseits seine Wurzelbündel dicht neben einander die Dura durchbohren, rechterseits dagegen in zwei Abteilungen; diese werden von gesonderten Knochenkanälchen aufgenommen, welche später in einen einzigen zusammenfliessen. Die caudale Abteilung ist die schwächere. In dem anderen Individuum lassen sich jederseits drei Abteilungen unterscheiden: die craniale besteht bloss aus ein oder zwei zarten Bündelchen,

die mittlere, von jener durch eine schmale Knochenbrücke getrennt, ist die stärkste; die caudale setzt sich aus wenigen Bündeln zusammen und besitzt ihr eigenes Knochenkanälchen, das jedoch später in den Hauptkanal einmündet.

Didelphys aurita (3 Föten von 7,5, 6,5 und 6 cm Länge).

Erwachsene Tiere konnte ich nicht untersuchen. Bei den untersuchten Föten war die dorsale Wurzel des ersten Cervicalnerven nachweisbar, aber im Vergleich mit derjenigen des zweiten sehr schwach angelegt. Ihr Ganglion lag nicht in der Verlängerungslinie der Reihe der Halsganglien, sondern dorsalwärts verschoben, an den Accessoriusstamm seitlich angelehnt; ein oder zwei feine Wurzelfädchen konnten in einigen Fällen, aber nicht in allen, sicher gezeigt werden. Der Hypoglossus tritt in zwei Abteilungen in das noch knorpelige Occipitale ein, dieselben vereinigen sich beim Austritt zu einem einheitlichen Stamm.

Von einer dorsalen Hypoglossuswurzel war bei allen untersuchten Beuteltieren auch nicht die geringste Spur nachweisbar.

Monotremata.

Echidna setosa (1 erwachs.).

Die dorsale Wurzel des ersten Cervicalnerven ist nicht vorhanden, die des zweiten Cervicalnerven dagegen kräftig entwickelt.

Der Hypoglossus setzt sich aus mehreren starken Bündeln zusammen, die vereinigt merkwürdigerweise nicht durch einen eigenen Canalis hypoglossi, sondern durch das Foramen jugulare die Schädelhöhle verlassen, wobei sie ventral vom Accessorius liegen.

Von der dorsalen Hypoglossuswurzel ist keine Spur vorhanden.

Grössenverhältnisse der Ganglien des Hypoglossus und einiger Cervicalnerven.

Aus den nachfolgenden Tabellen sind die Dimensionen des Ganglion hypoglossi in Beziehung zu denjenigen der benachbarten Cervicalganglien zu entnehmen[1]).

Durchmesser in mm	Sus domest.		Schweinsfötus (von der Grösse einer Ratte)	
	Ggl. hypogl.	Ggl. cerv. 1	**Ggl. hypogl.**	Ggl. cerv. 1
cranio-caudal:	—	2,5	—	—
proximo-distal:	**0,9**	2,0	**0,45**	—
dorso-ventral:	Dicke **0,92**	1,5	Dicke **0,48**	—

Durchmesser in mm	Bos taurus, Kalb		Rindsfötus (nahezu ausgetragen)		Rindsfötus (von der Grösse einer Katze)		Rindsfötus (von der Grösse einer Ratte)	
	Ggl. hypogl.	Ggl. cerv. 1	**Ggl. hypogl.**	Ggl. cerv. 1	**Ggl. hypogl.**	Ggl. cerv. 1	**Ggl. hypogl.**	Ggl. cerv. 1
cranio-caudal:	**1,0**	3,5	—	1,75	—	1,0	—	—
proximo-distal:	**1,75**	3,5	**1,2**	4,0	**1,1**	2,0	**0,54**	0,8
dorso-ventral:	**1,0**	2,0	Dicke **1,12**	1,0	Dicke **0,6**	0,75	Dicke **0,38**	Dicke 1,0

[1]) Über die Bezeichnung der gemessenen drei Durchmesser ist eine Verständigung nötig. Die von Froriep (82, S. 293) gebrauchten Bezeichnungen „longitudinal" für cranio-caudal, „sagittal" für proximo-distal, „transversal" für medio-lateral, sind für die Lage der Ganglien im Embryo vollkommen zutreffend, nicht aber für den erwachsenen Zustand. Durch die bedeutende Verdickung des Centralorgans und das Wachstum des Achsenskelettes werden die Nerven allmählich aus der sagittalen in die frontale Ebene gedreht, sodass der sagittale und der transversale Durchmesser ihre Lage zum Ganglion einfach umkehren. Ich werde deshalb die von Froriep gebrauchten Bezeichnungen vermeiden und an deren Stelle die folgenden gebrauchen:

cranio-caudal: vom cranialen zum caudalen Rand des Ganglion;

proximo-distal: vom proximalen (centralwärts gekehrten) Pol zum distalen (peripherwärts gekehrten) Pole des Ganglion;

dorso-ventral: von der dorsalen zur ventralen Fläche des Ganglion (beim Embryo liegt dieser Durchmesser latero-medial).

Bei einem Teil der Messungen wurde der erste und dritte dieser Durchmesser nicht unterschieden, sondern an dem herauspräparierten Ganglion ausser dem in allen Fällen gemessenen proximo-distalen Durchmesser nur ein Dickendurchmesser festgestellt, der in den Tabellen kurz als „Dicke" bezeichnet ist.

Durchmesser in mm	Ovis aries			Cervus capreolus					
	Ggl. hypogl.	Ggl. cerv. 1	Ggl. cerv. 2	Ggl. hypogl. r.	Ggl. hypogl. l.	Ggl. cerv. 1 r.	Ggl. cerv. 1 l.	Ggl. cerv. 2 r.	Ggl. cerv. 2 l.
cranio-caudal:	**0,85**	1,75	4,0	**0,54**	**0,68**	2,25	3,0	4,0	3,5
proximo-distal:	**1,26**	3,25	4,0	**1,105**	**1,53**	3,0	4,0	3,0	4,0
dorso-ventral:	**0,765**	1,5	2,75	**0,425**	**0,476**	1,5	1,5	2,0	2,0

Durchmesser in mm	Cervus elaphus (l.)			Capra hircus				Ziegenembryo			
	Ggl. hypogl.	Ggl. cerv. 1	Ggl. cerv. 2	Ggl. cerv. 1 r.	Ggl. cerv. 1 l.	Ggl. cerv. 2 r.	Ggl. cerv. 2 l.	Ggl. hypogl. r.	Ggl. hypogl. l.	Ggl. cerv. 1	Ggl. cerv. 2
cran.-caudal:	**1,02**	3,0	5,5	1,75	2,0	5,5	6,0	**0,13**	**0,08**	0,68	1,2
prox.-distal:	**1,445**	4,5	7,5	2,5	3,0	5,5	3,25	**0,1**	**0,2**	0,75	0,8
dors.-ventral:	**0,68**	2,0	3,5	1,5	1,25	2,0	1,75	**0,1**	**0,1**	0,51	0,9

Durchmesser in mm	Ganglion hypogl. bei				Ursus tibet. (linke Seite)			Viverra civetta					
	Spitzhund	Pinscher	Dogge	Fuchs	Ggl. hypoglos.	Ggl. cerv. 1	Ggl. cerv. 2	Ggl. hypogl. r.	Ggl. hypogl. l.	Ggl. cerv. 1 r.	Ggl. cerv. 1 l.	Ggl. cerv. 2 r.	Ggl. cerv. 2 l.
cran.-caudal:	—	—	—	—	**0,85**	2,75	3,5	**0,34**	**0,374**	1,5	1,25	2,0	2,0
prox.-distal:	**0,65**	**0,98**	**1,7**	**0,42**	**1,241**	4,5	4,75	**0,425**	**0,595**	2,0	2,0	3,25	3,25
dors.-ventral:	Dicke **0,63**	Dicke **0,77**	Dicke **1,1**	Dicke **0,33**	**0,544**	1,75	2,0	**0,255**	**0,424**	1,0	1,0	1,5	1,5

Durchmesser in mm	Felis domest.						Felis leo (neonat., r. Seite)		
	Ggl. hypogl. r.	Ggl. hypogl. l.	Ggl. cerv. 1 r.	Ggl. cerv. 1 l.	Ggl. cerv. 2 r.	Ggl. cerv. 2 l.	Ggl. hypogl.	Ggl. cerv. 1	Ggl. cerv. 2
cranio-caudal:	—	—	1,0	1,0	2,5	2,5	—	1,25	1,75
proximo-distal:	**0,374**	**0,41**	2,0	2,0	3,25	2,5	**0,884**	1,25	1,5
dorso-ventral:	Dicke **0,255**	Dicke **0,335**	0,75	1,0	1,75	1,75	Dicke **0,595**	1,25	1,0

Durchmesser in mm	Equus caball. (1. Präp.)				Equus caball. (2. Präp.)				Equus caball. (4 monatl.)			
	Ggl. cerv. 1		Ggl. cerv. 2		Ggl. cerv. 1		Ggl. cerv. 2		Ggl. cerv. 1		Ggl. cerv. 2	
	r.	l.	r.	l.	r.	l.	r.	l.	r.	l.	r.	l.
cranio-caudal:	4,5	3,5	11,5	11,0	4,75	4,5	9,75	11,5	4,25	4,25	7,0	6,0
proximo-distal:	5,0	5,5	5,25	4,0	5,5	5,0	6,5	6,5	4,5	4,0	5,5	4,25
dorso-ventral:	2,5	2,75	4,0	5,5	2,25	2,75	4,0	4,25	2,25	2,0	2,75	2,5

Durchmesser in mm	Delphinus delph.						Phoca vit.			
	Ggl. cerv. 1		Ggl. cerv. 2		Ggl. cerv. 3		Ggl. cerv. 1		Ggl. cerv. 2	
	r.	l.	r.	l.	r.	l.	r.	l.	r.	l.
cranio-caudal:	2,0	1,75	3,75	3,5	3,0	3,0	1,75	1,75	3,75	4,0
proximo-distal:	3,25	3,25	4,75	4,5	3,5	3,5	4,0	4,0	2,5	2,0
dorso-ventral:	1,5	1,5	2,0	2,5	1,75	1,75	1,5	1,75	4,5	4,0

Durchmesser in mm	Dasypus (adult)				Dasypus (fōt.)		Lemur varius				Lemur mongoz.			
	Ggl. cerv. 1		Ggl. cerv. 2		Ggl. cerv. 1	Ggl. cerv. 2	Ggl. cerv. 1		Ggl. cerv. 2		Ggl. cerv. 1		Ggl. cerv. 2	
	r.	l.	r.	l.			r.	l.	r.	l.	r.	l.	r.	l.
cranio-caudal:	1,5	1,25	2,0	1,75	0,595	1,071	1,0	1,25	2,0	1,5	1,0	1,0	1,75	1,75
proximo-distal:	1,0	1,0	1,75	1,75	0,765	0,85	1,5	1,5	2,25	2,25	1,5	1,25	1,5	1,25
dorso-ventral:	1,0	1,0	1,5	1,5	0,35	0,4	0,75	1,0	1,25	1,25	0,5	0,75	1,25	1,25

Durchmesser in mm	Lepus cuniculus				Erinaceus europ.			
	Ggl. cerv. 1		Ggl. cerv. 2		Ggl. cerv. 1		Ggl. cerv. 2	
	r.	l.	r.	l.	r.	l.	r.	l.
cranio-caudal:	1,25	1,25	1,5	1,5	—	—	1,25	1,25
proximo-distal:	1,75	1,5	2,5	2,5	0,561	0,714	1,75	1,75
dorso-ventral:	1,0	1,0	1,25	1,25	Dicke 0,456	Dicke 0,51	1,0	1,0

Durchmesser in mm	Troglodytes niger				Pithecus satyrus					
	Ggl. cerv. 1		Ggl. cerv. 2		Ggl. cerv. 1		Ggl. cerv. 2		Ggl. cerv. 3	
	r.	l.	r.	l.	r.	l.	r.	l.	r.	l.
cran.-caudal:	2,0	2,0	2,25	2,25		0,544	3,75	3,25	3,75	3,5
prox.-distal:	2,25	3,0	3,75	3,5	vac.	1,02	4,0	4,0	4,25	4,5
dors.-ventral:	1,25	1,75	2,25	2,25		0,5	2,25	2,0	2,0	2,25

Durchmesser in mm	Mensch (1. Präp.)													
	Ggl. cerv. 1		Ggl. cerv. 2		Ggl. cerv. 3		Ggl. cerv. 4		Ggl. cerv. 5		Ggl. cerv. 6		Ggl. cerv. 7	
	r.	l.	r.	l.	r.	l.	r.	l.	r.	l.	r.	l.	r.	l.
cran.-caudal:	2,0	2,0	6,5	7,5	6,0	6,0	6,0	5,0	5,0	5,0	6,0	6,0	6,0	6,0
prox.-distal:	2,75	3,25	7,0	7,0	8,0	6,5	8,0	7,0	8,0	7,5	9,0	9,0	?	8,5
dors.-ventral:	1,5	1,5	4,5	4,75	4,0	4,0	3,0	3,0	3,5	3,75	3,75	4,25	3,75	4,5

Durchmesser in mm	Mensch (2. Präp.)				Mensch (3. Präp.)				Mensch (4. Präp.)			
	Ggl. cerv. 1		Ggl. cerv. 2		Ggl. cerv. 1		Ggl. cerv. 2		Ggl. cerv. 1		Ggl. cerv. 2	
	r.	l.	r.	l.	r.	l.	r.	l.	r.	l.	r.	l.
cran.-caudal:	1,5	1,5	5,0	5,0	1,5	1,0	5,5	6,0	1,0	1,0	4,5	4,5
prox.-distal:	3,25	2,75	5,25	5,5	1,5	1,5	5,5	5,0	2,25	1,5	5,25	6,5
dors.-ventral:	1,0	1,0	3,5	2,75	0,5	0,5	3,5	4,5	0,75	1,0	3,75	3,5

Durchmesser in mm	Mensch (5. Präp.)				Mensch (6. Präp.)				Mensch (7. Präp.)			
	Ggl. cerv. 1		Ggl. cerv. 2		Ggl. cerv. 1		Ggl. cerv. 2		Ggl. cerv. 1		Ggl. cerv. 2	
	r.	l.	r.	l.	r.	l	r.	l.	r.	l.	r.	l.
cran.-caudal:	2,0		5,0	4,5			3,75	4,25	2,0	1,75	6,0	7,0
prox.-distal:	1,0	vac.	3,5	3,5	vac.		5,5	6,0	3,5	3,75	7,5	7,0
dors.-ventral:	1,5		5,5	6,0			3,5	3,0	1,75	1,5	4,25	4,25

Durchmesser in mm	Cynocephalus babuin (älteres Exempl.)						Cynocephalus babuin (jüngeres Exempl.)			
	Ggl. cerv. 1		Ggl. cerv. 2		Ggl. cerv. 3		Ggl. cerv. 1		Ggl. cerv. 2	
	r.	l.	r.	l.	r.	l.	r.	l.	r.	l.
cran.-caudal:			3,0	2,75	2,75	2,5	0,5	0,25	2,0	2,0
prox.-distal:	vac.		2,5	2,5	3,25	3,25	0,75	0,5	2,25	2,25
dors.-ventral:			1,5	2,0	1,75	1,75	0,25	0,25	1,5	1,5

Durchmesser in mm	Cynocephalus porcarius						Macacus sinicus					
	Ggl. cerv. 1		Ggl. cerv. 2		Ggl. cerv. 3		Ggl. cerv. 1		Ggl. cerv. 2		Ggl. cerv. 3	
	r.	l.	r.	l.	r.	l.	r.	l.	r.	l.	r.	l.
cran.-caudal:	0,75		2,25	2,25	2,5	2,0			2,75	2,25	2,0	2,0
prox.-distal:	0,5	vac.	2,5	2,5	3,5	4,0	vac.		2,5	2,25	3,0	2,75
dors.-ventral:	0,5		2,0	1,75	1,5	1,5			1,25	1,5	1,5	1,5

Durchmesser in mm	Phalangista vulp.				Echidna setosa				
	Ggl. cerv. 2		Ggl. cerv. 3		Ggl. cerv. 1		Ggl. cerv. 2		Ggl. cerv. 3	
	r.	l.	r.	l.	r.	l.	r.	l.	r.	l.
cran.-caudal:	2,0	2,0	2,5	2,0			1,0	1,25	2,0	2,0
prox.-distal:	3,0	3,0	2,75	3,0	vac.		1,75	1,75	2,75	2,5
dors.-ventral:	1,25	1,0	1,5	1,5			1,0	1,0	1,25	1,5

Zusammenfassung.

Der Hypoglossus im gewöhnlichen Sinne des Wortes, d. h. die Gesamtheit der ventralen Wurzeln occipitaler Spinalnerven, tritt beim Menschen und bei Säugetieren mit äusserlich sichtbarer Olive, zwischen dieser und der Pyramide, bei den anderen zur Seite der Pyramide aus dem verlängerten Marke hervor. Seine Ursprungslinie bildet die Fortsetzung der ventralen Wurzelreihe der Spinalnerven. Sein Wurzelgebiet reicht von der Nähe des ersten Cervicalnerven beim Menschen bis in die Nähe der

Varolsbrücke, bei Säugern erstreckt es sich nicht soweit cranialwärts, sondern nimmt meist wenig mehr als das caudale Drittel der Medulla oblongata ein. Zwischen Hypoglossus und erstem Cervicalnerven trifft man beim Menschen zuweilen, ähnlich wie dies zwischen anderen benachbarten Spinalwurzeln vorkommt, ein intermediäres, gabelförmig sich spaltendes Wurzelbündel, das zu jedem der beiden Nerven einen Zweig entsendet und so einen gewissen Zusammenhang zwischen beiden herstellt.

Der intracranielle Verlauf des Hypoglossus richtet sich beim Menschen vielfach nach dem Verhalten der Arteria vertebralis; bei den Säugetieren ist diese Arterie dafür ohne Belang, da sie gleich nach dem Eintritt in die Schädelhöhle ventralwärts verläuft, um sich alsbald mit der Arterie der anderen Seite zur A. basilaris zu vereinigen.

Was nun die besondere Aufgabe der vorliegenden Untersuchung anlangt, am ausgebildeten Hypoglossus Spuren seiner ontogenetischen Entstehung aus mehreren Spinalnerven nachzuweisen, so sind die zwei Kategorieen solcher Spuren auseinander zu halten, welche oben in der Einleitung gekennzeichnet wurden: erstens der Bau des ventralen Hypoglossusstammes, und zweitens das etwaige Vorhandensein dorsaler Hypoglossuswurzeln mit Ganglion.

Der ventrale Hypglossusstamm trägt seine Zusammenfügung aus mehreren gleichwertigen und in der embryonalen Anlage selbständigen Spinalnerven auch im erwachsenen Zustande noch zur Schau dadurch, dass er sich aus mehreren Gruppen von Wurzelfäden bildet, die erst beim Austritt durch den Schädel zu dem einheitlichen Stamm verschmelzen.

Am deutlichsten erkennbar ist dieser segmentale Bau bei den Ungulaten, Einhufern sowohl wie Paarhufern. Bei Pferd, Esel und Wiederkäuern finden wir in der Regel drei Abteilungen des Hypoglossus, die in gesonderte Öffnungen der Dura eintreten. Meistens ist die craniale die schwächste, die mittlere oder

präcaudale ist auch die mittlere hinsichtlich ihrer Stärke, und die hintere oder caudale ist die stärkste der drei Wurzelgruppen; nicht selten wird aber auch die mittlere und die caudale ungefähr gleich stark angetroffen. Häufig finden sich in den die Wurzelgruppen trennenden Durabrücken auch knöcherne Scheidewände eingeschlossen, häufiger nur zwischen caudaler und präcaudaler Gruppe, seltener auch im vorderen Zwischenraum. In allen Fällen konvergieren die gesonderten Hypoglossuskanäle distalwärts, derart, dass sie sich mit ihren äusseren Öffnungen vereinigen. Und entsprechend konvergieren die drei Portionen des Hypoglossus und vereinigen sich beim Austritt zum Stamm des Nerven. Ausnahmsweise finden sich auch bei den genannten Tieren statt drei, nur zwei etwa gleich starke Portionen; der Befund deutet in diesen Fällen darauf hin, dass die ursprünglich craniale mit der mittleren zu einer einheitlichen Portion verschmolzen ist.

Als Regel tritt die Sonderung von zwei Portionen auf bei Cetaceen, Prosimien, Nagern, bei vielen Affen und bei Marsupialiern. Häufig sind die beiden Portionen ungefähr gleich stark, häufig auch verschieden, und dann ist meistens die caudale die stärkere. Die beiden Portionen sind bei ihrem Durchtritt durch das Occipitale fast immer durch eine knöcherne Scheidewand getrennt, entweder nur am Eingang des Kanals oder auf längerer Strecke.

Vereinigung sämtlicher Hypoglossusbündel schon innerhalb der Schädelhöhle und Durchtritt des so gebildeten Stammes durch eine einheitliche Öffnung der Dura, das findet sich als Regel bei Carnivoren, Phoca, Insectivoren und bei einigen Affen. Doch lässt sich auch in diesen Fällen am intracraniellen Verlauf der Wurzelbündel, die Sonderung derselben in mehrere (zwei oder drei) Gruppen meistens wohl erkennen.

Am meisten reduziert bezüglich seines Austrittes aus dem Cranium zeigt sich der Hypoglossus bei dem einzigen von mir

untersuchten Kloakentier, Echidna, wo er durch dieselbe Öffnung hindurchtritt wie der Accessorio-Vagus, ein Verhalten, das bekanntlich einigen Reptilien eigentümlich ist.

Vergleichen wir mit diesen Befunden am ventralen Hypoglossusstamm, das Verhalten der verschiedenen Säugetierordnungen hinsichtlich etwa vorhandener dorsaler Wurzeln, so zeigt sich die einigermassen überraschende Thatsache, dass die beiden Kategorieen von Erscheinungen nicht überall Hand in Hand gehen.

Der primitive Zustand würde sein: getrennter Austritt der selbständig gebliebenen ventralen Wurzelgruppen, und Vorhandensein der ihnen zugehörigen dorsalen, mit Ganglion versehenen Wurzeln.

Das Endresultat des gesamten Reduktionsprozesses würde sein: einheitlicher Austritt des schon innerhalb der Schädelhöhle verschmolzenen ventralen Stammes, und spurlose Abwesenheit aller dorsalen Wurzeln.

Und da zeigt sich nun, dass weder in diesen Extremen, noch in den zwischenliegenden Übergangsstufen der ventrale und der dorsale Umbildungsvorgang in allen untersuchten Formen gleichen Schritt hält. In einigen allerdings. So könnte man die Paarhufer an den Anfang der Reihe stellen, wo dorsal wie ventral primitive Anordnung sich erhalten hat; die Insectivoren dagegen an das Ende, wo ventral und dorsal weitgehende Reduktion herrscht. Aber im allgemeinen sind die Befunde mannigfach durch einander geworfen und bezeugen gerade durch die hochgradige Variabilität recht eindringlich den rudimentären Zustand der ganzen Anlage.

Wie steht es nun im einzelnen mit den dorsalen Wurzeln? (Zur Übersicht meiner Befunde diene die tabellarische Zusammenstellung auf Seite 332 und 333).

Zuvörderst ist hervorzuheben, dass von den drei ventralen Wurzelgruppen die vorderste oder craniale niemals, d. h.

bei keinem der untersuchten Säuger, eine zugehörige dorsale Wurzel besitzt.

Im Hinblick auf die vorliegenden entwickelungsgeschichtlichen Erfahrungen ist dies sehr wohl verständlich. Denn auch bei Embryonen ist in diesem Metamer bis jetzt von keinem Beobachter eine dorsale Wurzel gesehen worden (vergl. oben S. 260), sodass fast wahrscheinlich an dem vordersten occipitalen Spinalnerven die dorsale Wurzel auch ontogenetisch nicht mehr zur Anlage gelangt oder wenigstens in sehr frühem Stadium wieder spurlos schwindet.

In den beiden folgenden Segmenten, dem mittleren oder präcaudalen sowohl, wie dem hinteren oder caudalen, sind die dorsalen Wurzeln ontogenetisch in weitem Umfange nachgewiesen von Froriep (82, 86), Chiarugi (89, 90) P. Martin (90) u. a., und diese beiden Wurzeln haben sich nun auch in erwachsenen Säugern gewisser Ordnungen vorgefunden.

Die mittlere oder präcaudale allerdings nur als seltene Ausnahme. Dieselbe zeigt sich schon im frühen embryonalen Leben sehr rudimentär und auch ontogenetisch konnte nur ein unbedeutender Ganglienrest von derselben nachgewiesen werden. Bei erwachsenen Individuen und bei älteren Föten ist in der Regel auch dieser verschwunden. Nur in sehr seltenen Fällen persistiert diese mittlere dorsale Wurzel und wurde von Vulpian beim Hund, von mir zweimal beim Schwein und einmal beim Hunde beobachtet. In diesen Fällen war dieselbe verhältnismässig gut entwickelt, das Ganglion war fast so kräftig wie das caudale Hypoglossusganglion, es stand durch zarte Nervenfäden mit der Medulla oblongata, durch einen dickeren mit der mittleren Abteilung der vorderen Wurzel in Verbindung (vgl. Fig. 4).

Konstant dagegen findet sich bei gewissen Säugern diejenige dorsale Hypoglossuswurzel erhalten, welche dem hinteren oder

		Untersuchtes Material			
		adult.	neonat.	foetal.	Zahl der Fälle
Artiodactyla	Sus domest.	3	—	1	8
	Bos taurus	1	2	3	12
	Ovis aries	6	—	2	16
	Cervus capreol.	2	—	—	4
	Cerv. elaphus	1	—	—	2
	Capra hircus	6	—	1	14
	Antilope cervicapra	1	—	—	2
	Tragulus memin.	1	—	—	2
Carnivora	Canis famil.	10	—	—	20
	Can. vulpes	3	—	—	6
	Ursus tibetanus	1	—	—	2
	Mustela martes	1	—	—	2
	Putorius vulg.	3	—	—	6
	Lutra vulg.	1	—	—	2
	Viverra civetta	1	—	—	2
	Felis domest.	3	2	—	10
	Fel. bengalensis	1	—	—	2
	Fel. serval	1	—	—	2
	Fel. concolor	1	—	—	2
	Fel. leo	—	2	—	4
Perissodactyla	Equus caballus	4	1	—	10
	Equus asinus	1	—	—	2
Cetacea	Delphinus delphis	1	—	—	2
	Phocaena comm.	—	1	—	2
Pinnipedia	Phoca vitulina	2	—	—	4
Edentata	Dasypus novemc.	1	—	1	4
Prosimiae	Lemur rubriventer	1	—	—	2
	Lem. varius	1	—	—	2
	Lem. mongoz	1	—	—	2
	Lem. catta	1	—	—	2
	Lem. coronatus	1	—	—	2
	Nycticebus tardigr.	1	—	—	2
	Tarsius spectrum	1	—	—	2
Rodentia	Cavia cobaya	4	—	—	8
	Lepus cuniculus	8	—	—	16
	Sciurus vulgaris	4	—	—	8
	Mus rattus	4	—	—	8
	Mus musculus	11	—	—	22
Insectivora	Erinaceus europ.	4	—	—	8
	Talpa europaea	11	—	1	24
	Galeopithecus volans	1	—	—	2
Chiroptera	Vespertilio murinus	5	—	—	10
Anthropoidae	Troglodytes niger	1	—	—	2
	Pithecus satyrus	1	—	—	2
Homo sapiens		16	—	—	32
Cynomorphae	Cynoceph. mormon	1	—	—	2
	Cynoceph. babuin	2	—	—	4
	Mac. cynomolgus	3	—	—	6
	Cynoceph. porcarius	1	—	—	2
	Cercopith. fuligin.	1	—	—	2
	Cynoceph. collaris	1	—	—	2
	Cynoceph. hamadryas	1	—	—	2
	Macacus sinicus	2	—	—	4
	Mac. maurus	1	—	—	2
	Mac. erythraeus	3	—	—	6
Marsupialia	Didelphys aurita	—	—	3	6
	Phalangista vulp.	1	—	—	2
	Hypsiprymnus	2	—	—	4
Monotremata	Echidna setosa	1	—	—	2

Rad. dors. cerv. 1				Zahl der Fälle, in denen vorhanden			
Ggl. intra duram	schwach	Ggl. extra duram	stark	Rad. dors. cerv. 1	Rad. dors. XII	Gangl. rad. caud. XII	Gangl. rad. praecaud. XII
—	—	8	8	8	8	8	2
—	—	12	12	12	12	12	—
—	—	16	16	16	16	16	—
—	—	4	4	4	4	4	—
—	—	2	2	2	2	2	—
—	—	14	14	14	2	2	—
—	—	2	2	2	—	—	—
—	—	2	2	2	—	—	—
3	3	17	17	20	18	18	1
—	—	6	6	6	6	6	—
—	—	2	2	2	2	2	—
—	—	2	2	2	2	2	—
6	—	—	6	6	6	6	—
2	—	—	2	2	2	2	—
—	—	2	2	2	2	2	—
—	—	10	10	10	9	9	—
—	—	2	2	2	2	2	—
—	—	2	2	2	2	2	—
—	—	2	2	2	2	2	—
—	—	4	4	4	4	4	—
—	—	10	10	10	1	1	—
—	—	2	2	2	1	1	—
—	—	2	2	2	1(?)	—	—
				?	—	—	—
1	—	3	4	4	—	—	—
4	—	—	4	4	—	—	—
—	1	1	—	1	—	—	—
—	2	2	—	2	—	—	—
—	2	2	—	2	—	—	—
—	2	2	—	2	—	—	—
—	2	2	—	2	—	—	—
—	2	2	—	2	—	—	—
—	2	2	—	2	—	—	—
8	—	—	8	8	2	2	—
—	—	16	16	16	—	—	—
5	5	—	—	5	—	—	—
5	5	—	—	5	—	—	—
7	7	—	—	7	—	—	—
8	8	—	—	8	—	—	—
5	5	—	—	5	—	—	—
2	2	—	—	2	—	—	—
2	2	—	—	2	—	—	—
—	—	2	2	2	—	—	—
1	1	—	—	1	—	—	—
1	28	28	1	29	—	—	—
2	2	—	—	2	—	—	—
2	2	—	—	2	—	—	—
2	2	—	—	2	—	—	—
1	1	—	—	1	—	—	—
1	1	—	—	1	—	—	—
—	—	—		—	—	—	—
—	—	—	—	—	—	—	—
—	—	—	—	—	—	—	—
—	—	—	—	—	—	—	—
—	—	—	—	—	—	—	—
6	6	—	—	6	—	—	—
1	1	—	—	1	—	—	—
—	—	—	—	—	—	—	—
—	—	—	—	—	—	—	—

caudalen occipitalen Spinalnerven angehört, mit dem Ggl. hypoglossi (Froriep) im engeren Sinn. Es sind dies: das Schwein, die Mehrzahl der Wiederkäuer, sämtliche Carnivoren; bei den Einhufern fand sie sich in einzelnen Fällen; den Nagern fehlt sie im allgemeinen, begegnete mir nur ganz ausnahmsweise bei einem Meerschweinchen.

Diese caudale dorsale Wurzel ist gegenüber den hinteren Wurzeln des ersten und zweiten Cervicalnerven immer nur schwach entwickelt; am besten entwickelt findet man sie bei Schwein, Rind, Reh, Hund, Bär, Zibethkatze. Bemerkenswert ist, dass nahe verwandte Arten sich verschieden verhalten: während beim Rind eine kräftig entwickelte dorsale Wurzel vorhanden ist, ist eine solche beim Schaf schon weniger gut ausgebildet und bei der Ziege fehlt sie im erwachsenen Zustande ganz, während sie bei Ziegenembryonen von 5 bis 6 cm Körperlänge noch nachweisbar ist.

Die dorsale Hypoglossuswurzel entspringt gewöhnlich etwas oberhalb der dorsalen Wurzel des ersten Cervicalnerven und in derselben Fluchtlinie wie diese, seltener mehr ventralwärts, wie z. B. bisweilen beim Hunde. Sie besteht aus 1—3 Nervenfädchen, die in ein Ganglion eintreten. Die Grösse dieses Ganglion ist verschieden nach Art und Alter des Tieres. Die Gestalt des Ganglion ist entweder kugelig oder spindelförmig oder linsenförmig abgeplattet, oder walzenförmig; in einzelnen Fällen zeigt es Einschnürungen. Die Lage des Ganglion variiert bedeutend; beim Kalb, Reh, Schwein liegt es konstant dorsal-lateral vom Accessoriusstamme und ruht entweder ganz oder teilweise auf diesem; bei den anderen Tieren liegt es gewöhnlich seitlich oder ventralwärts vom Accessorius, bald näher, bald weiter entfernt von diesem. Dass die Lage des Ganglion selbst individuell verschieden sein kann, dafür giebt ein Beispiel der von mir beschriebene Bär, bei dem es auf der einen Seite dorsalwärts, auf der andern ventralwärts vom Accessorius gelegen ist.

Das Ganglion setzt sich in der Regel in einen einzigen, seltener in zwei Fädchen fort, welche sich den caudalwärts letzten Bündeln der ventralen Wurzel des Hypoglossus beigesellen.

Die dorsale Wurzel zieht im allgemeinen lateral am Stamm des Accessorius vorüber; es kommt jedoch nicht so gar selten vor, dass sie zwischen ihm und der Medulla oblongata durchtritt.

Beim Kalb, Reh und Schwein geht der von dem Ganglion zur ventralen Wurzel verlaufende Nervenfaden durch einen Schlitz der obersten Zacke des Ligamentum denticulatum; bei den anderen untersuchten Formen verläuft derselbe cranialwärts vor dieser Zacke vorbei.

Da wo die dorsale Wurzel oder ihr Ganglion dem Accessoriusstamm anliegt, findet man bei Schaf, Hund, Katze und andern häufig eine bindegewebige Adhärenz. Nicht selten stehen Ganglion oder dorsale Wurzelfäden durch feine Zweigchen in nervösem Zusammenhange mit dem Accessoriusstamm. Bisweilen kommt es vor, dass der von der Medulla oblongata kommende Nervenfaden, der die dorsale Wurzel vorstellt, sich in die Scheide eines Wurzelfadens des Accessorius einsenkt und da, wo dieser in den Stamm einmündet, oder erst weiter cranialwärts, nachdem er eine Strecke weit in der Scheide des Accessoriusstammes verlaufen ist, wieder abgeht. Auch frei von der Medulla oblongata zum Accessoriusstamm verlaufende Nervenfäden der dorsalen Wurzel ziehen oft eine Strecke weit in der Scheide jenes Nerven, um an einer anderen Stelle wieder abzugehen.

Dies Verhalten, das vorzugsweise beim Hund und seinen Verwandten anzutreffen ist, dürfte Remak zu der Annahme bestimmt haben, dass die dorsale Wurzel des Hypoglossus beim Hunde durch ein oder zwei mit Ganglion versehene, vom Accessorius zur ventralen Hypoglossuswurzel verlaufende Fädchen dargestellt werde. Wenn man sich der beim Menschen hinsichtlich des ersten Cervicalnerven vorkommenden Analogieen erinnert, so ist es sehr denkbar, dass auch die dorsale Hypoglossus-

wurzel scheinbar vom Accessorius abgehen kann. In diesen Fällen dürfte dann anzunehmen sein, dass die die Wurzel konstituierenden Elemente in der Scheide von Accessoriuswurzeln in äusserlich nicht unterscheidbarer Weise dem Accessoriusstamm zugeführt werden, oder (was mir jedoch weniger wahrscheinlich erscheint), dass das centrale Stück der dorsalen Wurzel geschwunden und bloss noch der mit Ganglion versehene Abschnitt zwischen Accessorius und ventraler Wurzel übrig geblieben wäre. In den allermeisten von mir untersuchten Fällen liess sich der centrale Abschnitt der betr. dorsalen Wurzeln auffinden.

In einigen Fällen kommen Anastomosen zwischen der dorsalen Hypoglossuswurzel und der dorsalen Wurzel des ersten Halsnerven vor. Den von Kazzander an einem Rindsfötus beobachteten Fall (s. oben S. 263) wird man wohl auch so beurteilen dürfen, dass eine selbständige dorsale Wurzel des Hypoglossus vorhanden war, deren Ganglion durch einen anastomotischen Faden mit der hinteren Wurzel des ersten Cervicalnerven in Verbindung stand.

Was das Wachstum des Ganglion hypoglossi anlangt, so ergiebt sich aus der Tabelle S. 323, dass dasselbe in einem frühen embryonalen Stadium in den Dimensionen nicht beträchtlich gegen das erste Halsganglion zurücksteht, während im postfötalen Zustand die Differenz eine bedeutende ist. Ein Vergleich meiner Messungen am erwachsenen Tier mit den Massen zugehöriger Embryonen zeigt, dass das Hypoglossusganglion gegen die folgenden Cervicalganglien im Wachstum zurückbleibt.

Bei den genannten Säugetierordnungen, d. h. bei den Paarhufern, Carnivoren und Einhufern, und ferner bei Delphinus, Phoca, Dasypus und von den Nagern Meerschweinchen und Kaninchen, pflegt die dorsale Wurzel des ersten Cervicalnerven kräftig entwickelt zu sein.

Das zugehörige erste Spinalganglion liegt bei kräftiger Entwickelung der betr. Wurzel in der Regel ausserhalb des Dural-

sackes, in bekannter Weise in die Duralscheide des Nerven eingeschlossen. Bei schwacher Entwickelung oder rudimentärem Verhalten einer dorsalen Spinalwurzel pflegt ihr Ganglion zum Teil oder völlig im Duralsack frei zu liegen; solche intra duram freiliegende Ganglien dürfen beinahe als Kennzeichen rudimentären Verhaltens einer dorsalen Wurzel betrachtet werden.

Dies trifft jedoch nicht ausnahmslos zu. Unter den angeführten Formen finden sich einige, bei denen trotz gut entwickelter Wurzel das Ganglion doch intra duram liegt, dies sind: Ausnahmefälle beim Hund und bei Phoca, und sämtliche Fälle bei Iltis, Fischotter, Gürteltier und Meerschweinchen.

Und umgekehrt kommt auch der Ausnahmezustand vor, dass bei sehr variabeler, schwacher bis rudimentärer, dorsaler Wurzel das Ganglion, so reduziert es auch sein mag, doch „extra duram" in der Nervenscheide liegt; so fand ich es bei sämtlichen von mir untersuchten Halbaffen.

Aber im allgemeinen gilt doch die angegebene Beziehung. Bei den Nagern (mit Ausnahme der erwähnten zwei Formen), bei den Insectivoren und Chiropteren finden sich schwach entwickelte dorsale Wurzeln des ersten Cervicalnerven mit rudimentärem, intra duram gelegenem ersten Ganglion. Weiter aber schliessen sich cynomorphe Affen, Beutler und Monotremen an, bei denen der rudimentäre Zustand der genannten Nervenwurzel so hochgradig geworden ist, dass eine solche in der Mehrzahl der Fälle ganz fehlt.

Zwischen Chiropteren und cynomorphen Affen steht in unserer Reihe eine Gruppe, deren Untersuchung ein sehr unsicheres Resultat gegeben hat, die Anthropoiden. Ich konnte nur zwei Arten in je einem Individuum untersuchen: während nun die dorsale Wurzel des ersten Cervicalnerven beim Chimpanse kräftig entwickelt ist mit normalem, extra duram gelegenem Spinalganglion, zeigt sie sich bei dem Orang linkerseits in hochgradiger Reduktion, rechterseits fehlt sie ganz.

Es darf nach allen Analogieen wohl als zweifellos angenommen werden, dass die dorsale Wurzel des ersten Halsnerven sich bei allen Säugetieren embryonal anlegt; bei den einen persistiert sie und entwickelt sich mehr oder weniger gleichlaufend mit dem allgemeinen Wachstum, bei anderen bleibt sie rudimentär, wieder bei anderen endlich geht sie durch Atrophie zu Grunde.

Bemerkenswert ist die Thatsache, dass überall, wo sich eine dorsale Hypoglossuswurzel erhalten hat, auch die dorsale Wurzel des ersten Cervicalnerven gut entwickelt ist; und dass andererseits überall, wo diese rudimentär war oder fehlte, von der Hypoglossuswurzel keine Spur zu finden war. Diese Thatsache liefert eine Bestätigung für die Annahme Frorieps (82, S. 293), dass der an den occipitalen Spinalnerven sich abspielende Reduktionsprozess, nachdem er den Hypoglossus hervorgebracht, nicht abgeschlossen ist, sondern von vorn nach hinten weiterschreitend, bei einer Anzahl von Säugern noch über das Gebiet des Hypoglossus hinaus auf dasjenige des ersten Cervicalnerven übergreift. Hier scheint der Prozess dann Halt zu machen; denn der zweite Cervicalnerv besitzt nach meinen Beobachtungen überall wohlentwickelte ventrale und dorsale Wurzeln.

Wie steht nun die Sache beim Menschen?

Was zunächst den ventralen Hypoglossusstamm und seinen Austritt aus dem Cranium betrifft, so erinnert an das primitive Verhalten, wie es oben von Ungulaten geschildert wurde, eine bisweilen den Anfang des Knochenkanals teilende Scheidewand. In der Mehrzahl der Fälle findet sich wenigstens eine durch harte Hirnhaut gebildete Brücke zwischen den beiden Abteilungen der Wurzelfäden. Seltener ist das Verhalten, dass die Hypoglossuswurzeln, nachdem sie sich in verschiedener Weise gruppiert haben, alle dicht zusammentreten und nebeneinander durch eine einzige Öffnung der Dura die Schädelhöhle verlassen.

Eine dorsale Hypoglossuswurzel konnte ich in keinem der 32 von mir untersuchten Präparate nachweisen. Die von mir beschriebenen Nervenfäden, die zwischen Hypoglossus und Accessorius bezw. Vagus eine Verbindung herstellen, sind als einfache Anastomosen zwischen genannten Nerven aufzufassen (vgl. oben Seite 272).

Dieselbe Deutung müssen bei genauerer Prüfung auch die meisten der in der Litteratur niedergelegten und oben S. 255 ff. bereits referierten Beobachtungen einer dorsalen Hypoglossuswurzel beim Menschen erfahren. Zunächst die Santorinischen „hinteren Wurzeln" sind nach dem eigenen Wortlaut der Beschreibung Fasern, die sich vom Vagus sondern und dem Hypoglossus anlegen.

Aber auch der von Mayer (32) abgebildete Faden, der vom Vagus bei dessen Eintritt ins Foramen jugulare zum Hypoglossus hinüberzieht und mit einem kleinen Ganglion versehen ist, verdient den Namen einer dorsalen Hypoglossuswurzel nicht. Sein Verlauf und die verhältnismässig periphere Lage würde dies ohne weiteres beweisen, wenn nicht das Vorhandensein des Ganglion die Beurteilung irreleitete. Solche Ganglien an Wurzelfäden des Vagus kommen indessen häufiger, auch bei Säugetieren, vor und sind als abgesprengte Teile des embryonalen Ursprungsganglion des Vagus aufzufassen. Ich habe ein solches vom Schwein oben S. 283 beschrieben; und dieser Fall ist deshalb besonders lehrreich, weil das betr. Gebilde sich hier neben den wohlentwickelten dorsalen Hypoglossuswurzeln mit ihrem Ganglion vorfand, mit letzterem unmittelbar vergleichbar und von ihm unterscheidbar.

Ob es sich in dem später von Mayer (36) mitgeteilten Fall, wo beiderseits am ventralen Hypoglossus ein „Knötchen" anzutreffen war, um ein wirkliches Ganglion, als Überrest einer dorsalen Wurzel, gehandelt habe, ist ebenfalls sehr fraglich. Denn an menschlichen Spinalnerven finden sich nicht selten

kleine graurötliche Knötchen, die ich anfangs für aberrierte Ganglien hielt, die aber, soweit ich sie einer genauen Untersuchung unterwarf, immer nur aus Bindegewebe und Blutgefässchen bestanden.

In dem Falle von Vulpian endlich (s. oben S. 257), muss es wegen der stattgehabten Zerreissungen dahingestellt bleiben, ob man es hier wirklich mit einer dorsalen Hypoglossuswurzel zu thun hat.

Dass thatsächlich eine solche beim Menschen vorkommen kann, das lehren die Beobachtungen von Chiarugi und Kazzander (s. oben S. 262). Die von diesen Forschern gegebene Beschreibung lässt keinen Zweifel darüber, dass ihnen an menschlichen Objekten dorsale Hypoglossuswurzeln mit Ganglion vorgelegen haben, welche in ihrem Entwickelungsgrad mässig gut ausgebildeten Fällen von Carnivoren gleichstanden.

Diese zwei Fälle sind aber auch die einzigen in der gesamten Litteratur, die einer kritischen Prüfung stand halten.

Die bisweilen beim Menschen vorkommenden, von Arnold und Hartmann erwähnten Verbindungsfäden zwischen dorsaler Wurzel des ersten Cervicalnerven und Hypoglossus, wie solche auch vereinzelt von mir bei Säugern (Delphin) aufgefunden wurden, sind als Anastomosen aufzufassen.

Die dorsale Wurzel des ersten Cervicalnerven zeigt beim Menschen ein sehr variabeles Verhalten. In manchen Fällen fehlt sie ganz oder wird, nach einigen Autoren, bisweilen vom Accessorius abgegeben. In den meisten Fällen ist eine schwache dorsale Wurzel vorhanden, die gewöhnlich lateral, seltener medial vom Accessorius hinzieht; mit diesem hängt sie häufig bindegewebig, bisweilen auch durch Nervensträngchen zusammen; das Spinalganglion liegt ausnahmsweise im Duralsack. Nach Mayer soll sie hier und da durch einen Zipfel des Ligamentum denticulatum gehen, wie es für die dorsale Hypoglossuswurzel bei einigen Paarhufern die Regel ist.

Überhaupt zeigt die dorsale Wurzel des ersten Halsnerven beim Menschen eine auffallende Ähnlichkeit mit dem Verhalten der dorsalen Hypoglossuswurzel innerhalb derjenigen Säugetierordnungen, bei denen dieselbe regelmässig vorkommt.

So stellt sich denn auch beim Menschen die dorsale Wurzel des ersten Cervicalnerven als ein rudimentäres Gebilde dar, wie es oben für eine Anzahl von Säugetierordnungen bereits festgestellt wurde. In jene Reihe eingeordnet würde der Mensch etwa zwischen Insectivoren und cynomorphe Affen zu stellen sein, in die Nachbarschaft der Anthropoiden.

Durch die ganze Reihe lässt sich der Reduktionsprozess der dorsalen Spinalnervenwurzeln auf allen seinen Stufen nachweisen.

Bei den Ungulaten und Carnivoren sehen wir die Gruppe der occipitalen Spinalnerven erst auf dem Wege sich umzugestalten zu dem rein ventralen Hypoglossus. Von den Halbaffen an, durch Nager, Insectivoren und Affen, schreitet der für die Occipitalregion hier bereits vollendete Reduktionsvorgang auf die Halsgegend weiter fort und auch der N. cervicalis primus wird zu einem rein ventralen Nerven.

Litteraturverzeichnis.

1750. Asch, G. Th., De primo pare nervorum medullae spinalis. Diss. inaug. Göttingen 1750, p. 40 f.

1775. Dominici Santorini, Anatomici Summi Septemdecim Tabulae. Parmae 1775, p. 28.

1786. Vicq d'Azyr, M., Traité d'Anatomie et de Physiologie. No. III. Planches Anatomiques avec des Explications très détaillées. Partie I. Paris 1786, p. 54.

1792. Hildebrandt, F., Lehrbuch der Anatomie des Menschen. 1792, IV. Bd., § 3103.

1817. Meckel, J. Fr., Handbuch der menschlichen Anatomie. III. Bd., Halle und Berlin 1817, p. 789.

32. Mayer, C., Anat.-Physiol. Untersuchungen über das Gehirn, das Rückenmark und die Nerven. Nova acta Physico-medica Nat. cur. Acad. Leop.-Carol. Bd. XVI., Bonn 1832, p. 743 ff.

36. — Briefliche Mitteilung in Frorieps Notizen. Bd. 47, 1836, p. 330.

37. Müller, Joh., Historisch-anatomische Bemerkungen. Müllers Archiv, Jahrg. 1837, p. 275 bezw. 278.

— Remak, R., Vermischte anatomische Beobachtungen. Frorieps Neue Notizen 1837, Bd. III, p. 151.

40. Volkmann, A. W., Über die motorischen Wirkungen der Kopf- und Halsnerven. Müllers Archiv Jahrg. 1840, p. 501.

44. Müller, Joh., Handbuch der Physiologie. 4. Aufl., Berlin 1844, Bd. I, p. 681.

51. Arnold, Fr., Handbuch der Anatomie des Menschen. Freiburg 1851, Bd. II, 2. Abt., p. 830.

52. Fischer, J. G., Die Gehirnnerven der Saurier. Hamburg 1852, p. 66.

56. Luschka, H., Die sensitiven Zweige des Zungenfleischnerven des Menschen. Müllers Archiv 1856, p. 62.

58. Schiff, J. M., Lehrbuch der Physiologie. I. Muskel- und Nervenphysiologie. Lahr 1858—59, p. 147.

60. Arnold, Fr., Icones nervorum capitis. Heidelberg 1860, p. 6.

62. Vulpian, A., Sur la racine postérieure ou ganglionnaire du nerf hypoglosse. Journal de la Physiologie, 1862, p. 7 ff.

65. Bischoff, E., Mikroskop. Analyse der Anastomosen der Kopfnerven. München 1865, p. 28.
68. Rüdinger, N., Die Anatomie der menschlichen Gehirnnerven. München 1868, p. 62 Anmerkung.
71. Gegenbaur, C., Über die Kopfnerven von Hexanchus und ihr Verhältnis zur Wirbeltheorie des Schädels. Jenaische Zeitschrift f. Med. u. Nat., Bd. VI, 1871.
— Henle, J., Handbuch der Nervenlehre des Menschen. Braunschweig 1871.
72. Gegenbaur, C., Untersuchungen zur vergl. Anatomie der Wirbeltiere. III. Das Kopfskelett der Selachier als Grundlage zur Beurteilung der Genese des Kopfskelettes der Wirbeltiere. Leipzig 1872.
73. Huxley, T. H., Handbuch der Anatomie der Wirbeltiere. Übersetzt von Ratzel. Breslau 1873, p. 65.
77. Cruveilhier, J., Traité d'Anatomie descriptive. Édit. V, Tome III, Paris 1877, p. 598.
78. Gegenbaur, C., Grundriss der vergl. Anatomie. Zweite Auflage, Leipzig 1878.
— Hilbert, R., Zur Kenntnis der Spinalnerven. Diss. inaug., Königsberg 1878, p. 12.
— Hyrtl, J., Lehrbuch der Anatomie des Menschen. 14. Aufl., Wien 1878, p. 910.
82. Froriep, A., Über ein Ganglion des Hypoglossus und Wirbelanlagen in der Occipitalregion. Archiv für Anatomie u. Entwickelungsgeschichte, Jahrg. 1882, p. 279 ff.
— Ganser, S., Vergleichend anatomische Studien über das Gehirn des Maulwurfs. Morphol. Jahrb. Bd. VII, 1882, p. 613.
84. Krause, W., Die Anatomie des Kaninchens. 2. Aufl., Leipzig 1884, p. 322.
— Meynert, Th., Psychiatrie. Erste Hälfte. Wien 1884, p. 27.
85. Froriep, A., Über Anlagen von Sinnesorganen am Facialis, Glossopharyngeus und Vagus, über die genetische Stellung des Vagus zum Hypoglossus und über die Herkunft der Zungenmuskulatur. Archiv für Anat. u. Entwickelungsgesch. 1885, p. 1.
— His, W., Anatomie menschlicher Embryonen. Heft III, Leipzig 1885, p. 89 (Abbild.).
86. Froriep, A., Zur Entwickelungsgeschichte der Wirbelsäule, insbesondere des Atlas und Epistropheus und der Occipitalregion. Archiv für Anat. u. Entwickelungsgesch. 1886, p. 69.
— Iversen, M., Bemerkungen über die dorsalen Wurzeln des Nervus hypoglossus. Berichte der Naturf. Gesellsch., Freiburg 1886, II. Bd., 1. Heft, p. 34.
— Wiedersheim, R., Lehrbuch der vergl. Anatomie der Wirbeltiere. 2. Aufl., Jena 1886, p. 347.
87. Froriep, A., Bemerkungen zur Frage nach der Wirbeltheorie des Kopfskelettes. Anatom. Anz. II, 1887, p. 815.
— Gegenbaur, C., Die Metamerie des Kopfes und die Wirbeltheorie des Kopfskeletts. Morph. Jahrb. Bd. XIII, p. 61 ff.

87. His, W., Die morphologische Betrachtung der Kopfnerven. Archiv für Anatomie u. Entwickelungsgesch. 1887, p. 379.
— Siemerling, E., Anatomische Untersuchungen über die menschlichen Rückenmarkswurzeln. Berlin 1887, p. 24.
88. Chiarugi, G., Sulla essistenza di una radice dorsale rudimentale con ganglio per il nervo ipoglosso nell' uomo. Boll. Acad. di Siena, T. VI, 1888, p. 57.
— His, W., Zur Geschichte des Gehirns. Leipzig 1888, p. 380.
89. Bemmelen, J. F. van, Über die Herkunft der Extremitäten- und Zungenmuskulatur bei Eidechsen. Anat. Anzeiger IV, 1889, p. 244.
— Chiarugi, G., a) Sullo sviluppo di alcuni nervi cerebrali e spinali. Anat. Anzeiger IV, 1889, p. 32.
— — b) Lo sviluppo dei nervi vago, accessorio, ipoglosso e primi cervicali nei sauropsidi e nei mammiferi. Atti soc. tosc. sci. nat. Pisa X, 1889, p. 149—245.
— Ostroumoff, A., Über die Froriepschen Ganglien bei Selachiern. Zool. Anz. XII, p. 363.
90. Chiarugi, G., Le développement des nerfs vague, accessoire, hypoglosse et premiers cervicaux. Archives Ital. Biol. XIII, 1890, p. 309 bis 341, 423—443.
— Martin, P., Die erste Entwickelung der Kopfnerven bei der Katze. Österreich. Monatsschr. für Tierheilkunde, Wien, XV., Jahrg. 1890, p. 337 und 385.
91. Kazzander, G., a) Sulla radice dorsale del nervo ipoglosso nell' uomo e nei mammiferi domestici. Anat. Anzeiger VI, Jahrg. 1891, p. 444;
— — b) Über den Nervus accessorius Willisii und seine Beziehungen zu den oberen Cervicalnerven beim Menschen und einigen Haussäugetieren. Archiv für Anat. u. Entwickelungsgesch. Jahrg. 1891, p. 221 ff.
92. Chiarugi, G., Ulteriori osservazioni sullo sviluppo del 11° e del 12° paio dei nervi cranici nei Mammiferi. Monitore Zoolog. Italiano. Anno 3, 1892, p. 57.

Erklärung der Abbildungen

auf Tafel XI—XIV.

Sämtliche Abbildungen, mit Ausnahme der Fig. 15, stellen Dorsalansichten der Medulla oblongata dar.

Die Figuren, bei welchen nichts anderes angegeben ist, sind in natürlicher Grösse ausgeführt; Figg. 9, 11, 13, 14 in doppelter Grösse, Fig. 15 dreifach vergrössert, Fig. 12 auf $^2/_3$ verkleinert.

Die Bezeichnungen sind als Abkürzungen eingetragen und daher ohne Erläuterung verständlich.

Der VII. bis XII. Hirnnerv sind durch die entsprechenden römischen, die Cervicalnerven durch arabische Ziffern bezeichnet.

Ausserdem finden sich abgekürzt in den Figuren folgende Namen: **Anast**omose zwischen XII. und XI. Hirnnerv. — **A**rteria **v**ertebralis. — **L**igamentum **d**enticulatum. — **G**anglion **XII**. — **G**anglion **c**ervicale **1**.

Die abgebildeten Präparate sind den folgenden Arten entnommen:

Fig. 1—3. Homo sapiens.
Bei Fig. 2 tritt der Hypoglossus in zwei Portionen durch die Dura.
Bei Fig. 3 Anastomosen zwischen Hypoglossus und Accessorius.

Fig. 4. Sus domestica, Schwein. Zwei dorsale Hypoglossuswurzeln beiderseits.

Fig. 5. Bos taurus, Kalb.
„ 6. Ovis aries, Schaf.
„ 7. Cervus capreolus, Reh.
„ 8. Canis familiaris, Haushund.
„ 9. Putorius vulgaris, Iltis. Einmalige Vergrösserung.
„ 10. Viverra civetta, afrikanische Zibethkatze.
„ 11. Felis domestica, Katze. Einmalige Vergrösserung.
„ 12. Equus caballus, Pferd. $^2/_3$ natürlicher Grösse.
„ 13. Lepus cuniculus, Kaninchen. Einmalige Vergrösserung. Isolation mittels Salpetersäure.
Fig. 14. Erinaceus europaeus, Igel. Einmalige Vergrösserung.
„ 15. Talpa europaea, Maulwurf. Ventralansicht, dreifache Vergr.
„ 16. Pithecus satyrus, Orang-Utan.
„ 17. Macacus erythraeus, Hundsaffe.
Typus des Verhaltens bei cynomorphen Affen.
„ 18. Phalangista vulpina, Fuchsbeutler.

Fig. 1.

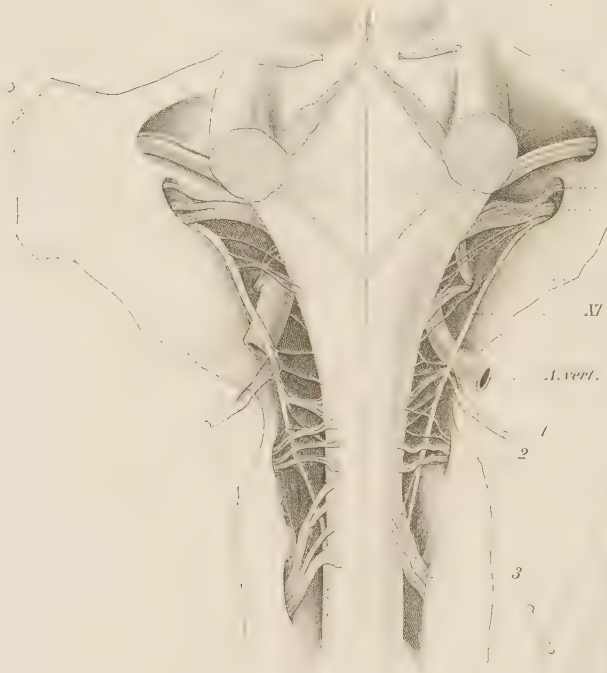

Fig. 5.

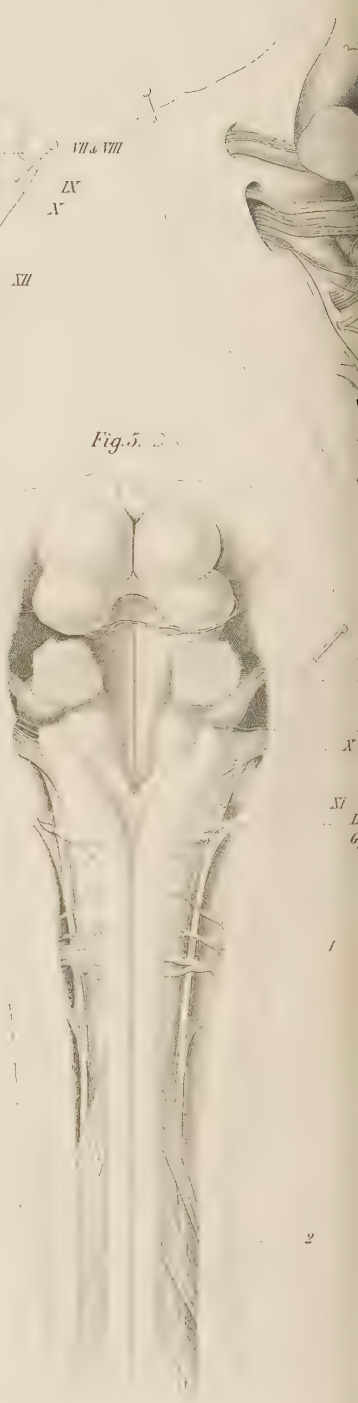

Fig. 4.

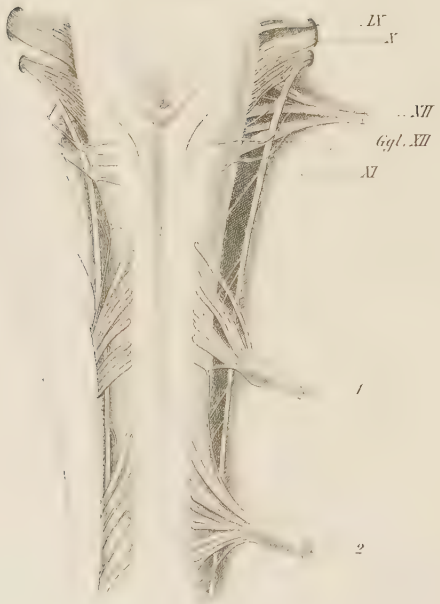

Fig. 3.

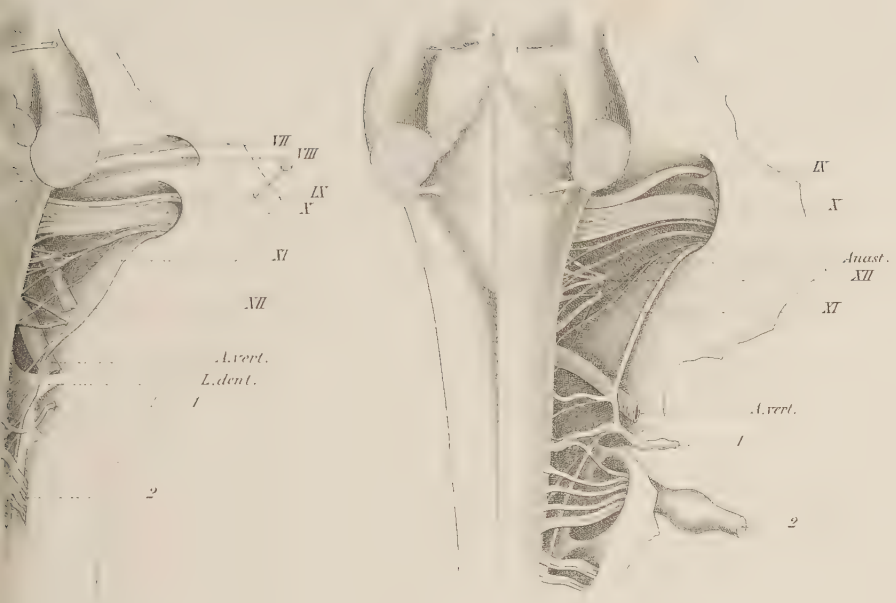

Fig. 6.

Fig. 7. Cervus.

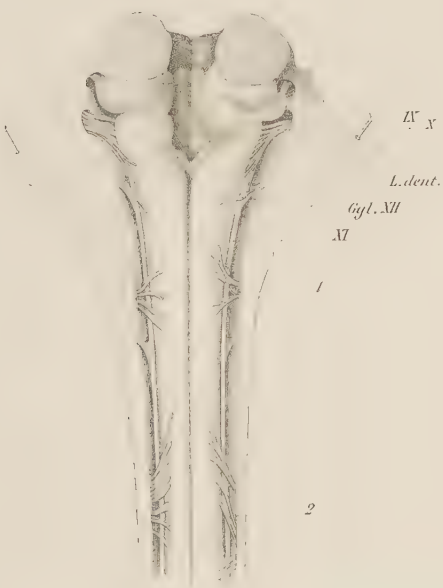

Tuengel.

Jenaer Lith. Bergmann Wiesbaden.

Fig. 8. [illegible]

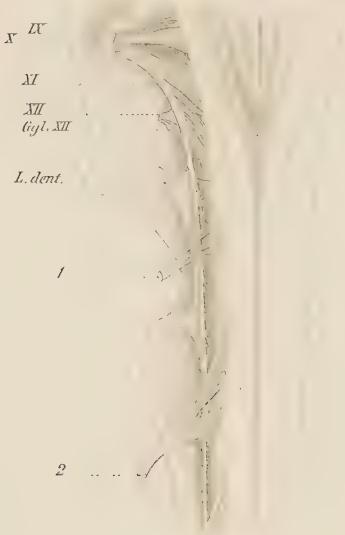

Fig. 9. Putorius 2/1

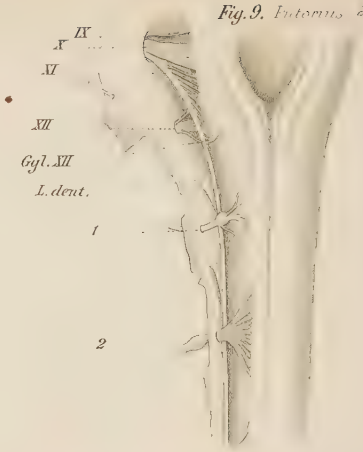

Fig. 10. [illegible]



Fig. 11. Felis 2/1

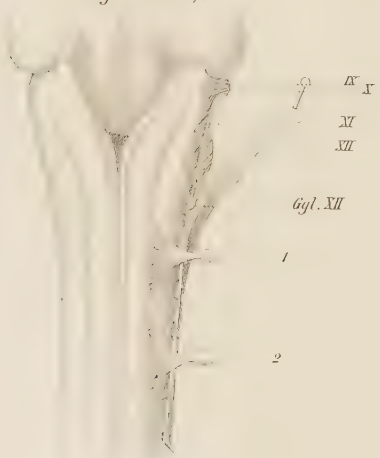

Fig. 12. Equus 2/1

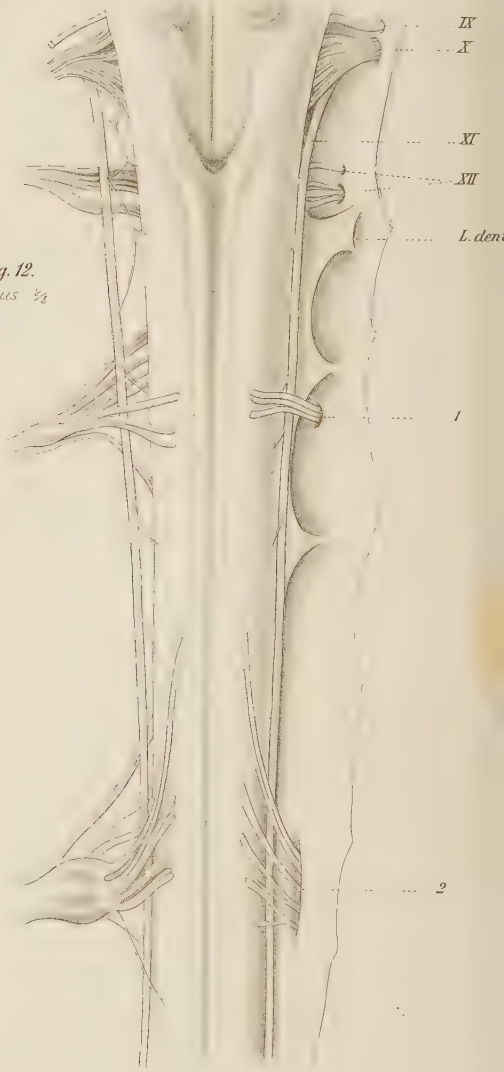

Lith. Anst. v. C. Kirst, Leipzig.

N. d. Nat. gez. v. Th

Fig. 13. *Lepus.* 2/1

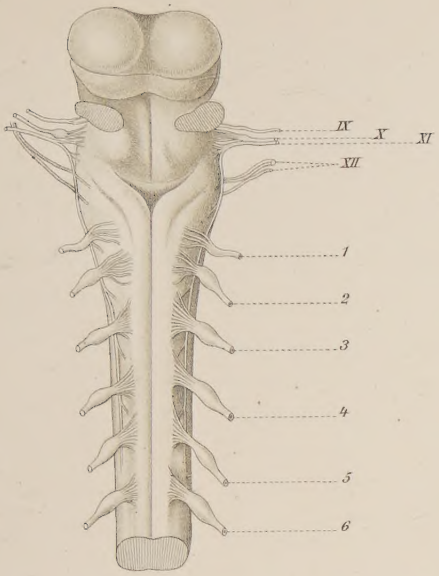

Fig. 14. *Erinaceus.* 2/1

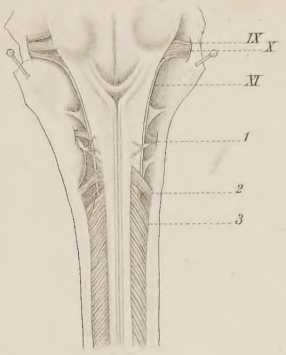

Fig. 15. *Talpa.* 3/1

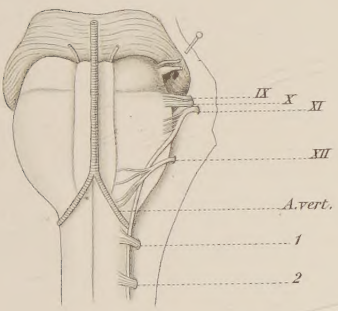

Fig. 16. *Orang.*

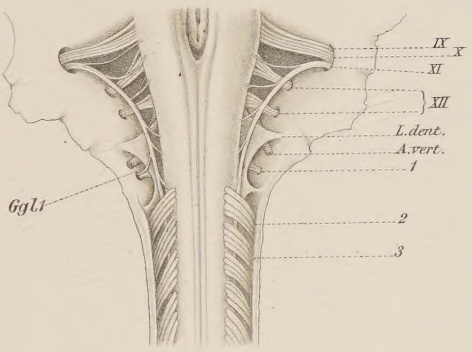

Fig. 17. *Macacus.*

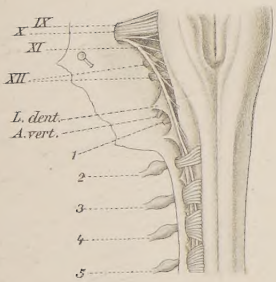

Fig. 18. *Phalangista.*

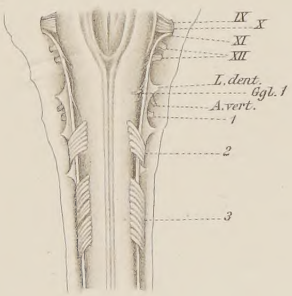

ann, Tübingen.

Verlag v. J.F. Bergmann, Wiesbaden.